

# ОПЫТ ЛЕЧЕНИЯ ПОСТВОСПАЛИТЕЛЬНЫХ ГИПЕРМЕЛАНОЗОВ

**Бычкова  
Наталья  
Юрьевна**

к.м.н.,  
ФГБОУ ВО ИГМА  
Минздрава  
России, главный  
внештатный  
специалист-  
эксперт МЗ УР  
по косметологии,  
председатель  
Секции  
эстетической  
медицины УР,  
директор  
многопрофильной  
клиники  
«Молодость»,  
Ижевск



**Ц**вет кожи обусловлен генетически и может изменяться под воздействием внутренних и внешних причин. Врожденная пигментация контролируется гено-типом; приобретенная определяется воздействием внешних или внутренних факторов (инсоляция, облучение, гормональный статус, недостаток или избыток витаминов и микроэлементов, вредные привычки), а также сопровождается некоторыми заболеваниями [1, 9, 18]. В соответствии с Международной классификацией болезней 10-го пересмотра (МКБ-10) нарушения пигментации относятся к классу «Болезни кожи и подкожной клетчатки (L00-L99)», включены в блок «Другие болезни кожи и подкожной клетчатки (L80-L99)», в пункт «Другие нарушения пигментации (L81)» (табл. 1).

## Классификации нарушения пигментаций кожи

Нарушения пигментации кожи (дисхромии) группируют по различным признакам: по происхождению – врожденные и приобретенные, первичные и вторичные; по распространенности – локализованные и генерализованные; по интенсивности окраски – гипер-, гипо- и ахромии. По площади поражения выделяют генерализованную диффузную, генерализованную сетчатую и ограниченную дисхромию [10, 16]. При нарушении синтеза только меланина принято использовать термин «меланозы». Различные клинические варианты нарушения меланообразования в

сторону усиления окраски кожи называют гипермеланозами. По механизму избыточного образования меланина выделяют меланоцитарный тип, обусловленный увеличением числа меланоцитов (меланоцитарный гипермеланоз), и меланиновый тип, возникающий при избыточной продукции меланина меланоцитами (меланотический гипермеланоз), часто наблюдаемый при поствоспалительной гиперпигментации [1, 10, 19].

Таблица 1. Другие нарушения пигментации (L81)

L81.0	Послевоспалительная гиперпигментация
L81.1	Хлоазма
L81.2	Веснушки
L81.3	Кофейные пятна [cafe au lait spots]
L81.4	Другая меланиновая гиперпигментация Лентиго
L81.5	Лейкодерма, не классифицированная в других рубриках
L81.6	Другие нарушения, связанные с уменьшением образования меланина
L81.7	Пигментированный красный дерматоз Ангиома ползучая
L81.8	Другие уточненные нарушения пигментации Пигментация железом Татуировочная пигментация
L81.9	Нарушение пигментации неуточненное

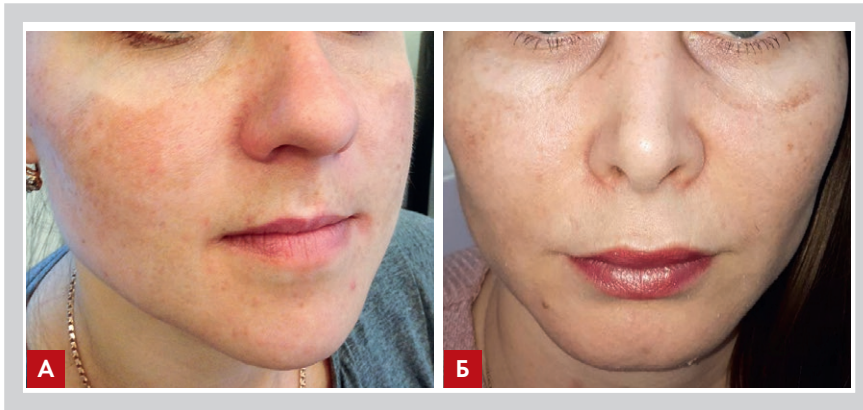

Рис. 1. Усиление выраженности гипермеланоза после срединных пилингов: TCA (А) и Джеснера (Б)

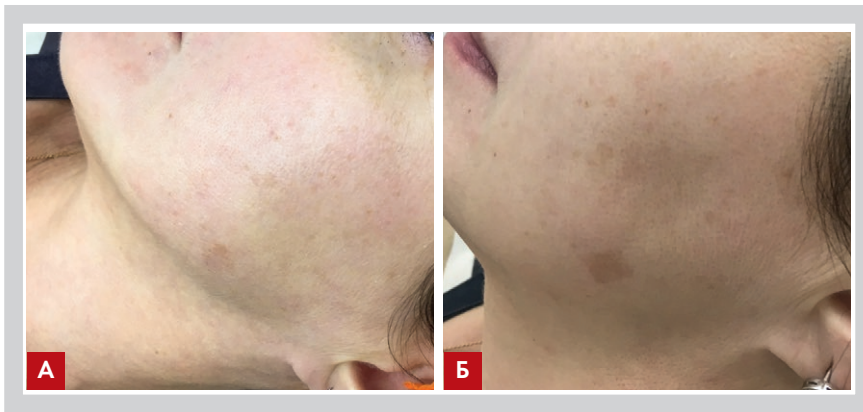

Рис. 2. Усиление выраженности гипермеланоза после лазерного воздействия с целью коррекции участка гиперпигментации: до (А) и после (Б) процедуры

Поствоспалительная гиперпигментация (ПВГ), или поствоспалительный гипермеланоз, – часто встречаемое в практике врача состояние, характеризующееся увеличением продукции и депонирования меланина после воспалительного процесса в коже (механическая травма, акне, трение, раздражающий дерматит, экзематозный дерматит, простой хронический лишай, псориаз, розовый лишай, фиксированная токсикэритема, плоский лишай, герпетиформный дерматит, *lupus erythematosus* и др.). Она может возникнуть в результате лазерной терапии, дермабразии, криотерапии, химических пилингов (рис. 1, 2).

## Роль меланогенеза в организме

Процесс меланогенеза и работа меланогенной системы в последние годы активно изучаются. Помимо общеизвестной функции оптической защиты меланины ингибируют в клетках вредные для

них свободно-радикальные реакции, защищают чувствительные клеточные структуры от гиперинсоляции, УФ, рентгеновского и гамма-излучения. Роль «биологического сита» обусловлена легкостью взаимодействия большого количества функционально активных групп меланина с прооксидантными ионами металлов, цитотоксическими фармакологическими веществами, свободно-радикальными продуктами перекисного окисления липидов и является универсальной как в доступных, так и недоступных действию света органах. Меланин сорбирует, хелатирует тяжелые металлы, резко ограничивая их каталитическую и токсическую активность, захватывает также разнообразные электрофильные токсические продукты, метаболиты, фармакологические препараты [4, 6, 9, 11]. Есть основание считать, что меланоциты влияют на функцию центральной нервной системы. Изменение содержания меланина в органах и тканях может приводить к таким патологиям, как болезнь Паркинсона, витилиго, альбинизм и др. [9].

Таким образом, меланогенная система связана не только с кожей: меланогенез относится к важным гомеостатическим процессам организма, а меланоциты – к одной из разновидностей клеток, которые принимают в этом непосредственное участие [6, 11, 14].

## Механизмы меланогенеза

Естественным стимулятором функциональной активности меланоцитов является ультрафиолет. При его воздействии на кожу происходит резкое усиление отростчатости меланоцитов, повышение выработки ими меланина, что ведет к его накоплению в клетке с последующей передачей кератиноцитам для защиты от воздействия УФО. Активация меланогенеза под влиянием ультрафиолетовых лучей связана с ликвидацией блока тирозиназы, которая ингибирована глутатионом и пептидазами. Разрушение глутатиона и пептидаз осуществляется лизосомальными ферментами, которые выходят из поврежденных ультрафиолетом лизосом. Ультрафиолетовые лучи стимулируют меланоциты как непосредственно, что можно выявить в культуре, так и опосредованно через кератиноциты: под влиянием ультрафиолета происходит усиление выработки кератиноцитами щелочного фактора роста фибробластов, который активирует меланоциты [7].

На генетическом уровне работа меланогенной системы контролируется деятельностью около 130 генов, расположенных в 45 различных локусах 16–20 пар хромосом. В настоящее время установлено существование меланоцитоспецифических генов, функциональная активность которых в различной степени связана с меланогенезом. На интенсивность этого процесса влияет, прежде всего, центральная нервная система. Это действие осуществляется опосредованно через гипоталамус и аденогипофиз при помощи альфа-меланоцитстимулирующего гормона (МСГ) и непосредственно в самом меланоците. МСГ способен активировать тирозиназу, этот его эффект также осуществляется через усиление образования в меланоцитах цАМФ. Выработка

МСГ контролируется гипоталамусом, который вырабатывает МСГ-статины и МСГ-либерины [2, 13].

## Терапия меланозов

Но понимание процесса меланогенеза не означает, что все вопросы коррекции меланозов полностью решены. Несмотря на то что нарушения пигментации не оказывают влияния на состояние здоровья пациентов, являясь больше эстетическим дефектом, они в значительной степени снижают качество жизни. Неравномерная окраска кожи, особенно при наличии четких контрастных границ зоны поражения и/или обширных участков дисхромии, самими пациентами воспринимается как ситуация, в значительной степени снижающая их внешнюю привлекательность. Недостаточная информированность о возможностях и оптимальной тактике лечения гиперпигментаций часто приводит к нерациональной терапии, может усугубить существующий дефект, вызвать разочарование и неверие в возможности решения этой проблемы.

Основные терапевтические мероприятия включают наружную терапию (препараты, уменьшающие выработку меланина, отшелушивающие и «отбеливающие» препараты), мезотерапию, эксфолиацию (пилинг, дермабразию, броссаж), физиотерапию (криотерапию, лекарственный форец), фототерапию (импульсные лазеры на красителях, лазеры на парах меди, неодимовый лазер, эрбиевый лазер, световолновую терапию IPL) [2, 10, 16]. Обязательно постоянное использование солнцезащитных средств – как барьерной защиты (ношение закрытой одежды, очков, широкополых шляп), так и применение специальных фотопротекторов в виде крема, спрея или эмульсии, содержащих фильтры и экраны с высокой степенью фотозащиты. За рубежом при лечении дисхромий придерживаются схемы терапии, состоящей из двух линий [20]. Согласно данной схеме к первой линии относится «тройная» топическая терапия, включающая в себя гидрохинон, топические ретиноиды, топические стероиды. Топические средства, такие как сульфат цинка, арбутин,

азелаиновая кислота, койевая кислота, являются дополнительными, часто включаются в состав космецевтических средств. Методами второй линии являются химические пилинги в комбинации с топическими средствами (пилинг с салициловой кислотой, гликолевый пилинг); лазерная терапия рассматривается авторами как дополнительный метод (табл. 2).

По мнению некоторых исследователей, высокой эффективностью в лечении дисхромий отличаются препараты плаценты человека. Эффекты препаратов плаценты в отношении пигментации кожи обусловлены тем, что они индуцируют меланогенез путем увеличения экспрессии фермента тирозиназы и тирозиназасвязанных белков 1 и 2 (TRP1 и TRP2) [15]. Наиболее вероятно, что активными компонентами в данном случае являются сфинголипиды и меланоцитмодулирующие пептиды [3, 15, 17].

В нашей стране отсутствуют клинические рекомендации по лечению гиперпигментаций, терапия не всегда проводится комплексно, нередко врач

ограничивается назначением фотопротекторов, не рекомендуя препараты, влияющие на меланогенез и активность ферментных систем. В ряде случаев лечение начинают с фототерапии (лазерные или IPL системы) или агрессивных срединных пилингов, что может привести к усилению пигментации в связи с активацией меланоцитов и депонированием меланина в коже после травмы (рис. 3).

К нежелательным явлениям лазерных методов лечения относятся немедленные реакции, отсроченные побочные эффекты и осложнения, которые по большей части вызваны чрезмерно высокой плотностью энергии [8]. Самые частые осложнения после деструктивных процедур – это затянувшаяся воспалительная реакция, гипертрофированный отек тканей, лимфостаз, патологический ангиогенез и вторичные дисхромии (гипер- и гипо-). В нашей практике такие пациенты стали встречаться чаще в связи с широким использованием лазерных систем для коррекции гиперпигментации (рис. 4).

Таблица 2. Лечение гипермеланозов [20]

Лечение	1-я линия терапии	2-я линия терапии
Основные препараты	Гидрохинон, топические ретиноиды, топические стероиды	Химические пилинги в комбинации с топическими средствами (пилинг с салициловой кислотой, гликолевый пилинг)
Дополнительные средства	Сульфат цинка, арбутин, азелаиновая кислота, койевая кислота	Лазерная терапия

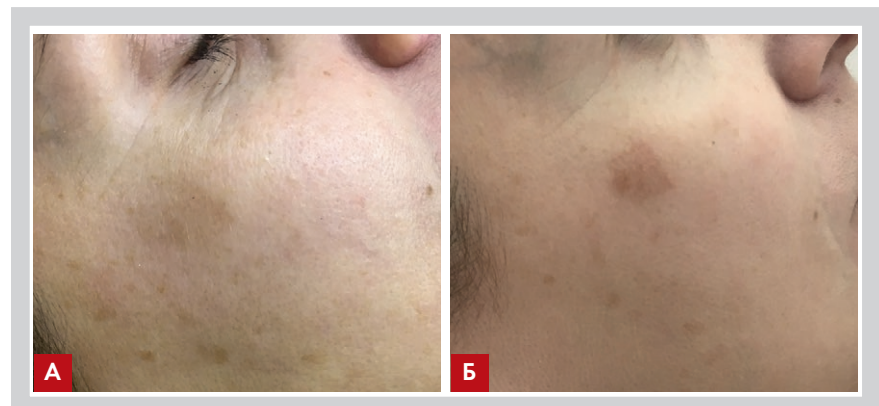


Рис. 3. Усиление выраженности гиперпигментации после лазерного воздействия: до (А) и после (Б) процедуры



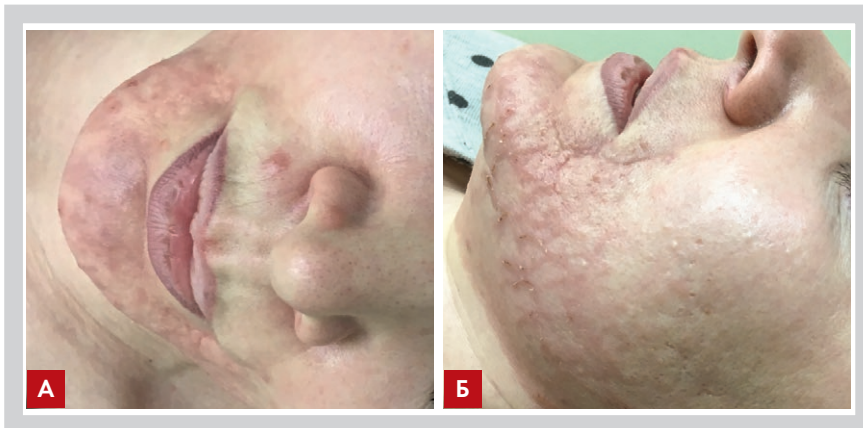

Рис. 4 (А и Б). Осложнения после процедуры ФФТ

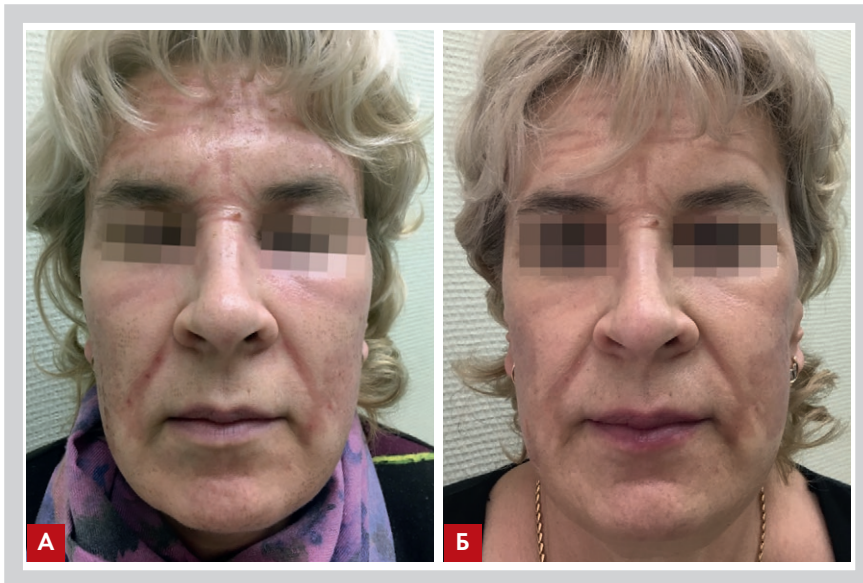

Рис. 5. Клинический случай 1: 4-й день после фракционного абляционного воздействия (А) и появление участков поствоспалительного гипермеланоза на второй неделе (Б) после процедуры

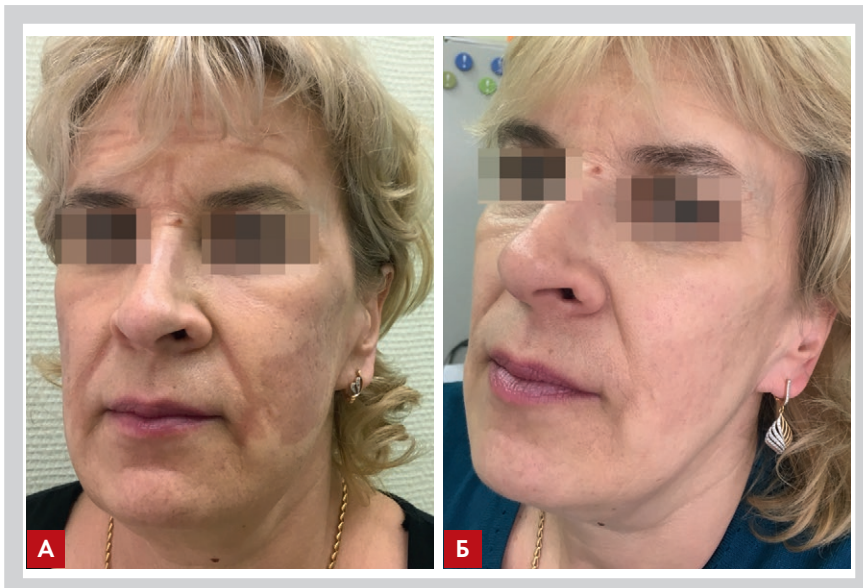

Рис. 6. Клинический случай 1: до начала лечения (А) и положительная динамика на фоне проведенной терапии (Б)

## Клинический случай 1

На прием обратилась пациентка, у которой на второй неделе после применения фракционного абляционного лазера по поводу коррекции инволюционных изменений и атрофических рубцов постакне началось «потемнение» обработанных участков (рис. 5). В центральной части обеих щек имелись обширные очаги с четкими ровными границами. Кожа в области поражения красно-бурого цвета, пальпаторно определялась умеренная инфильтрация, болезненности нет. Аналогичные изменения в виде линейных «полос» шириной 0,3–0,5 см наблюдались в области лба и межбровья, по ходу мимических морщин. Учитывая ранний восстановительный период после процедуры, выраженное воспаление, ограничения по использованию препаратов, усиливающих ирритацию, было предложено проведение мезотерапии препаратом CURACEN на основе гидролизата плаценты человека, который имеет зарегистрированные показания для лечения дисхромий различного генеза и реабилитации после пластических операций, химических пилингов и других агрессивных процедур. Перорально был назначен антиоксидантный комплекс (Триовит), содержащий витамины С, Е, бетакаротен (провитамин А), микроэлемент селен с целью защиты мембранных липидов от окисления свободными радикалами, нейтрализации свободных радикалов и липопероксидов и предупреждения образования токсичных альдегидов и новых свободных радикалов. Комбинация витаминов (вит. А, Е, С) и селена является рациональной, они дополняют активность друг друга и в соответствии с инструкцией применяются при воздействии различных излучений.

На фоне лечения наблюдалось уменьшение выраженности эритемы и инфильтрации, нормализация цвета пораженных участков кожи лица (рис. 6). Также пациентка отметила выравнивание рельефа и значительное повышение плотности и упругости кожи. CURACEN вводился в папульной технике в зоны поражения наноиглой 33Gx0,8 мм 1 раз в неделю, проведено 5 процедур, аппликационная анестезия не применялась. Триовит назначался по 1 драже 2 раза в день, в первую половину дня.

## Клинический случай 2

Пациентка обратилась на прием в июле 2017 года по поводу появления обширных гиперпигментированных очагов в области лица после поездки в зону активной инсоляции. Фотопротекция адекватная, рекомендации соблюдала. В период с ноября 2015 года по февраль 2016 года был проведен курс процедур фракционного фототермолиза с целью коррекции рубцов постакне. Ранее участков пигментации пациентка не наблюдала (рис. 7А).

Пациентке была предложена монотерапия препаратом CURACEN на основе гидролизата плаценты человека. Препарат вводился в папульной технике и в технике напаж в области гиперпигментации наноиглой 34Gx0,4 мм. Курс лечения состоял из 5 процедур 1 раз в неделю, аппликационная анестезия не применялась. На фоне монотерапии наблюдалось значительное осветление участков гипермеланоза, уменьшение контрастности границ зон поражения (рис. 7Б).

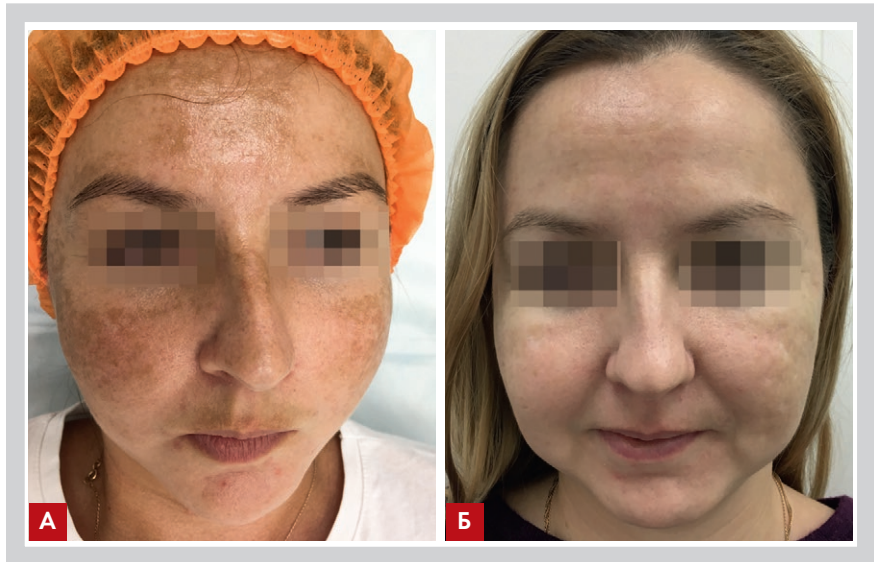

Рис. 7. Клинический случай 2: появление обширных гиперпигментированных очагов в области лица после поездки в зону активной инсоляции (А) и положительная динамика на фоне проведенной терапии (Б)

## И в заключение

Таким образом, применение препарата CURACEN на основе гидролизата плаценты человека расширяет

возможности специалиста при лечении поствоспалительной гиперпигментации, эффективно решая проблему вторичной дисхромии даже в случае применения препарата в качестве монотерапии. Препарат может использоваться в ранний восстановительный период после агрессивных процедур, когда большинство традиционных способов коррекции гиперпигментации не могут быть применены. Неравномерная окраска кожных покровов является

значимой психотравмирующей ситуацией для большинства пациентов.

Поствоспалительная гиперпигментация (ПВГ) – распространенное следствие воспалительных заболеваний кожи или ее повреждений. Разработка новых методов нормализации цвета кожи и устранения поствоспалительного гипермеланоза, которые не имели бы побочных эффектов, – актуальная проблема повышения качества жизни пациентов. ■

## ЛИТЕРАТУРА

[1] Бабаянц Р.С., Лоншаков Ю.И. Расстройство пигментации кожи. – М.: Медицина, 1978. – 144 с.  
 [2] Барабой В. А. Структура, биосинтез меланинов, их биологическая роль перспективы применения // Успехи совр. биологии. – 2001. – Т. 121, № 1. – С. 36–46.  
 [3] Эффективность воздействия экстрактов плаценты человека на пигментообразование кожи на примере препаратов Лаеннек и CURACEN / А.В. Гилельс, В.И. Демидов, Н.Ю. Жидоморов и соавт. // Эффективная фармакотерапия. – 2013. – № 36. – С. 3–10.  
 [4] Донцов А.Е., Островский М.А. Пигментный эпителий (структурные, физиологические и биохимические особенности): Итоги науки и техники // Физиология человека и животных. – 1984. – Т. 28. – М.: ВИНТИ. – С. 127.  
 [5] Калантаевская К.А. Морфология и физиология кожи человека. – Киев: Здоровья, 1972. – 267 с.  
 [6] Кичигина Т.Н. и соавт. Меланоциты: строение, функции, методы выявления, роль в кожной патологии // Вестник ВГМУ. – 2007. – Т. 6, № 4.

[7] Михайлов И.Н. Структура и функции эпидермиса. – М.: Медицина, 1979. – 240 с.  
 [8] Михайлова Н. Лазерная коррекция хлоазмы // Les Nouvelles Esthetiques. – 2015. – № 2. – С. 37–40.  
 [9] Мяделец О.Д., Адаскевич В.П. Морфофункциональная дерматология. – М.: Медлит, 2006. – 752 с.  
 [10] Потекаев Н., Жукова О. Современный взгляд на проблему гиперпигментации // Les Nouvelles Esthetiques. – 2015. – № 2. – С. 12–14.  
 [11] Смирнова И.О., Кветной И.М., Князкин И.В. Нейроиммуноэндокринология кожи и молекулярные маркеры ее старения. – М., СПб: ДЕАН, 2005. – 288 с.  
 [12] Федотов В.П. Расстройства пигментации кожи // Дерматовенерология. Косметология. Сексопатология. – 2014. – Т. 1, № 4. – С. 116.  
 [13] Чернух А.М., Фролов Е.П. Кожа. – М.: Медицина, 1982. – 336 с.  
 [14] Jo H.Y., Kim C.K., Suh I.B., Ryu S.W., Ha K.S., Kwon Y.G., et al. Co-localization of inducible nitric oxide synthase and phosphorylated Akt in the lesioned skins of patients with melasma. J Dermatol. 2009; 36(1): 10–16. doi: 10.1111/j.1346–8138.2008.00579.

[15] Mallick S., Singh S.K., Sarkar C. et al. Human placental lipid induces melanogenesis by increasing the expression of tyrosinase and its related proteins in vitro // Pigment. Cell. Res. – 2005. – Vol. 18. – № 1. – P. 25–33.  
 [16] Molinar V.E., Taylor S.C., Pandya A.G. What's new in objective assessment and treatment of facial hyperpigmentation? Dermatol Clin. 2014; Apr; 32(2): 123–35.  
 [17] Pal P., Mallick S., Mandal S.K. et al. A human placental extract: in vivo and in vitro assessments of its melanocyte growth and pigment-inducing activities // Int. J. Dermatol. – 2002. – Vol. 41. – № 11. – P. 760–767.  
 [18] Pandya A.G., Guevara I.L. Disorders of pigmentation // Dermatol. Clin. – 2000. – Vol. 18, № 4. – P. 91–93.  
 [19] Piazena H., Kelleher D.K. Effects of infrared-A irradiation on skin: discrepancies in published data highlight the need for an exact consideration of physical and photobiological laws and appropriate experimental settings // Photochem Photobiol. 2010; 86: 687–705.  
 [20] Seemal R. Desai. Hyperpigmentation Therapy: A Review/ Seemal R. Desai // J Clin Aesthet Dermatol. 2014; Aug; 7(8): 13–17.