Институт последипломного профессионального образования

ФЕДЕРАЛЬНОЕ МЕДИКО-БИОЛОГИЧЕСКОЕ АГЕНТСТВО

ФЕДЕРАЛЬНОЕ ГОСУДАРСТВЕННОЕ БЮДЖЕТНОЕ УЧРЕЖДЕНИЕ

«ГОСУДАРСТВЕННЫЙ НАУЧНЫЙ ЦЕНТР РОССИЙСКОЙ ФЕДЕРАЦИИ – ФЕДЕРАЛЬНЫЙ МЕДИЦИНСКИЙ БИОФИЗИЧЕСКИЙ ЦЕНТР

ИМЕНИ А.И. БУРНАЗЯНА»

На правах рукописи

Течиева Светлана Германовна

Комбинированное применение фореза экстракта плаценты и лазерных технологий в коррекции атрофических рубцов

14.03.11 – Восстановительная медицина, спортивная медицина, лечебная физкультура, курортология и физиотерапия.

Диссертация
на соискание ученой степени
кандидата медицинских наук

Научный руководитель:
доктор медицинских наук
Стенько Анна Германовна

Научный консультант:
доктор медицинских наук
Грищенко Светлана Владимировна

Москва – 2016

СОДЕРЖАНИЕ

СПИСОК СОКРАЩЕНИЙ …….……5

ВВЕДЕНИЕ …….…….……..6

ГЛАВА 1. ОБЗОР ЛИТЕРАТУРЫ

1.1. Классификация, механизмы образования атрофических рубцовых деформаций ……..……....17

1.2. Современный взгляд на предикторы возникновения атрофических рубцов ……26

1.3. Методы эстетической коррекции атрофических рубцов……..…….....27

1.3.1. Физиотерапевтические и хирургические методики коррекции атрофических рубцовых деформаций 30

1.3.2. Медикаментозные методики коррекции атрофических рубцов 36

1.4. Современные технологии лазеротерапии в лечении пациентов с рубцовыми деформациями …….....41

1.5. Биологическая терапия в практической медицине ……..…..…49

1.6. Введение лекарственных препаратов в методе фореза: теория и практика ……...……60

ГЛАВА 2. МАТЕРИАЛЫ И МЕТОДЫ ДИССЕРТАЦИОННОГО ИССЛЕДОВАНИЯ

2.1. Клинико-анамнестические данные пациентов включенных в исследование …….……69

2.2. Объективные методы исследования, использованные в работе ……..75

2.2.1. Исследование основных клинических симптомов на основании индекса дерматологического статуса и GSS ……. ……...…….…76

2.2.2. Изучение психо-эмоционального статуса по показателям качества жизни пациентов при атрофических рубцовых деформациях …….…77

2.3. Проведение лазерной доплеровской флоуметрии в области рубцовой деформации ……..……...…….……79

2.4. Высокочастотное ультразвуковое сканирование в очагах рубцовой ткани ……..……..……82
2.5. Фотографирование па..циентов …….…..……..……..……..83
2.6. Описание методов коррекции атрофических рубцов, использованных в работе ….…….…...….……83
2.7. Статистический анализ полученных данных ..…… …….....87

ГЛАВА 3. ИССЛЕДОВАНИЕ В СРАВНИТЕЛЬНОМ АСПЕКТЕ КЛИНИЧЕСКОЙ ЭФФЕКТИВНОСТИ ПРИМЕНЕНИЯ ВЫСОКОИНТЕНСИВНОЙ СЕЛЕКТИВНОЙ ЛАЗЕРОТЕРАПИИ И ФАРМАФОРЕЗА БИОЛОГИЧЕСКОГО ПРЕПАРАТА НА ОСНОВЕ ПЛАЦЕНТЫ В ЭСТЕТИЧЕСКОЙ КОРРЕКЦИИ АТРОФИЧЕСКИХ РУБЦОВ

3.1. Оценка эффективности комбинированного применения селективной лазеротерапии и фармафореза биологического препарата на основе плаценты на основные клинические симптомы при атрофических рубцах ….....89
3.2. Сравнительный анализ влияния разработанного комбинированного физиотерапевтического метода на показатели качества жизни пациентов с атрофическими рубцами ……..…...…..……...…..96
3.3. Исследование глобальной терапевтической эффективности комбинированного применения селективной лазеротерапии и фармафореза биологического препарата на основе плаценты при атрофических рубцах ..…102

ГЛАВА 4. ИССЛЕДОВАНИЕ В СРАВНИТЕЛЬНОМ АСПЕКТЕ РЕЗУЛЬТАТОВ ОБЪЕКТИВНЫХ МЕТОДОВ У ПАЦИЕНТОВ С АТРОФИЧЕСКИМИ РУБЦОВЫМИ ДЕФОРМАЦИЯМИ ПОД ВЛИЯНИЕМ ВЫСОКОИНТЕНСИВНОЙ СЕЛЕКТИВНОЙ ЛАЗЕРОТЕРАПИИ И ФАРМАФОРЕЗА БИОЛОГИЧЕСКОГО ПРЕПАРАТА НА ОСНОВЕ ПЛАЦЕНТЫ

4.1. Анализ данных лазерной доплеровской флоуметрии у пациентов с атрофическими рубцами до и после применения комбинированного метода и его составляющих ……..……..108
4.2. Анализ данных ультразвукового сканирования до и после применения комбинированного метода и его составляющих ……..…..115

КЛИНИЧЕСКИЕ ПРИМЕРЫ ……..123

ЗАКЛЮЧЕНИЕ……....125

ВЫВОДЫ…….…….....135

ПРАКТИЧЕСКИЕ РЕКОМЕНДАЦИИ……...……..….137

СПИСОК ЛИТЕРАТУРЫ…….…….....138

СПИСОК СОКРАЩЕНИЙ

АР атрофические рубцы

ГР гипертрофический рубец

ДИКЖ дерматологический индекс качества жизни

ДИШС дерматологический индекс шкалы симптомов

ИЭМ интегральный показатель эффективности микроциркуляции

КИП контурная инъекционная пластика

КР келоидный рубец

КС кортикостероидный препарат

ЛДФ лазерная допплеровская флоуметрия

МЦ микроциркуляция

ПМ показатель микроциркуляции

ПЭ плацентарные экстракты

СКО среднее квадратичное отклонение

СО углекислотный лазер

УЗС ультразвуковое сканирование

ФФ фракционный фототермолиз

ХП химический пилинг

ЭПЧ экстракты плаценты человека

GSS индекс глобальной терапевтической эффективности проводимого лечения

Er-YAG эрбиевый лазер

Nd-YAG неодимовый лазер

ВВЕДЕНИЕ

Актуальность и степень разработанности проблемы

Актуальность вопросов лечебной коррекции различной этиологии рубцовых деформаций кожи обусловлена широким распространением данной патологии без тенденции к снижению (Озерская О.С., 2002, 2004; Ахтямов С.Н., Бутов Ю.С., 2003; Жукова О.В., 2008; Стенько А.Г., 2012, 2013). Наиболее распространенной классификацией рубцовых деформаций является подразделение их в зависимости от типа коллаген образования, что позволяет выделять нормотрофические, гипертрофические, атрофические рубцы и достаточно специфическую группу – келоидных рубцов (Grossman K.L., 2000). Причинными факторами формирования рубцов могут выступать физическое, химическое или механическое травмирование кожных покровов, в том числе в результате хирургических вмешательств, глубокие воспалительные процессы при различных дерматозах (пиодермии, акне, васкулиты, красный плоский лишай и др.) и другие факторы (Фисенко Г.И. с соавт., 2006, Корчажкина Н.Б., 2012; Шаблий Р.А., 2012; Круглова Л.С., 2013). В ответ на повреждение кожные структуры отвечают универсальными механизмами заживления дефекта с образованием рубцовой ткани, при этом пути развития могут пойти как по гипертрофическому, так и по атрофическому пути (Кузин М.И., Костюченок Б.М., 1990). В то время как в отношении атрофических рубцов, к которым относятся и стрии, триггерами могут выступать гормональные нарушения, соматическая патология, прием лекарственных препаратов и другие факторы, действие которых не затрагивает первичное повреждение кожных покровов, а рубцовые деформации атрофического характера формируются на фоне сохраненной целостности кожных покровов. При этом главной особенностью данного вида рубцов является необходимость устранения триггерного фактора (лечение основного заболевания или нормализация гормонального фона, отмена приема препарата) и уже в дальнейшем эстетическая коррекция сформировавшихся рубцовых деформаций. Без устранения основной причины

лечебные мероприятия не могут быть надежными, так как постоянно присутствующий триггер способствует формированию новых рубцов и прогрессированию, уже существующего патологического процесса. В отношении гормонально зависимых (беременность, пубертатный период, прием кортикостероидных препаратов системно или топически) атрофических рубцов воздействие триггерного фактора ограничено по времени и в данном случае большую роль могут играть профилактические мероприятия, а уже при сформировавшемся процессе используются различные терапевтические технологии.

Любые рубцы являются достаточно значимыми неблагоприятными факторами в отношении психо-эмоционального статуса пациентов, их качества жизни вплоть до формирования дисморфофобии. Данное обстоятельство обусловлено, прежде всего, тем что рубец отличается по внешнему виду от окружающей кожи, и любая его локализация определяет так называемое понятие «косметического дефекта», таким образом, само наличие любого рубца на коже уже определенного рода эстетическая проблема (Белоусов А.Е., 2005; Shumaker PR, Kwan JM, Landers JT, Uebelhoer NS., 2012).

Актуальность вопросов терапии рубцовых деформаций подчеркивает то обстоятельство, что среди лиц, обращающихся в косметологическое учреждение для коррекции рубцовых деформаций около 40-50%, при этом большинство из них - это молодые люди в возрасте наибольшей социальной активности – до 40 лет (Шамов С.А., 1982; Борисевич И.В., Малахова К.Н., 2005; Дъякова С.В., 1999; Greenhalgh D.G., 1996; Niessen F.B., et al., 1998; Peled Z.M., et al., 2000). По данным Озерской О.С. (2002) среди всех пациентов, обратившихся с целью коррекции рубцов, на нормотрофические или атрофические морфотипы приходится до 60% случаев. При этом основными причинами данных видов рубцовых деформаций являются акне (65%), травмирующие факторы (25%>), швы после хирургических операций (7%>), последствия инъекций кортикостероидов (3%) (Данилина Н.А.,2002). По данным других авторов основными причинами атрофических рубцов являются гормональный дисбаланс

(беременность), метаболический синдром, акне, прием кортикостероидных препаратов.

На сегодняшний день существует достаточно широкий арсенал методов коррекции атрофических рубцов, в том числе и физиотерапевтических. Так по данным Glogau R., (1995), Fitzpatrick R.E., (1996), Rubin M.K., (1995), Ахтямова С.Н. и Бутова Ю.С., (2003), Alster T.S., Tanzi E.L. (2005), Гейниц А.В., Москвин С.В.(2010), Hwang YJ, Lee YN, Lee YW, Choe YB, Ahn KJ. (2013) наиболее эффективным методом терапии данного вида рубцов является лазеротерапия. Ряд авторов (Tsai R.U. et al., 1995; Koch R.J., 2001; Hruza G.J., 2001; Alster TS, Tanzi EL, Lazarus M., 2007; Cervelli V, Gentile P, Spallone D, Nicoli F, Verardi S, Petrocelli M, Balzani A., 2010) к наиболее эффективным относят микрокристаллическую дермабразию или механическую дермабразию (Конченко Л.В., 1993; Orentreich N., 1995; Коновалова Н.Н., 1999; Фисенко F., 2003), или абляцию лазером - лазерная дермабразия (Lowe N.J. et al., 1995; Alster T.S., 1997; Goldman L., 1998;Spenser J.M., Harmon Ch. B., 2005; Qu L, Liu A, Zhou L, He C, Grossman PH, Moy RL, Mi QS, Ozog D.2012). В любом случае данные методы лишь приводят к сглаживанию рельефа, не решая проблемы полностью, при этом являясь повреждающими методами могут вызывать ряд побочных эффектов, что ограничивает их широкое применение. Таким образом, данные вопросы требуют дальнейшего исследования с целью разработки и научного обоснования новых эффективных методов, в том числе в виде комбинированных физиотерапевтических технологий, для коррекции атрофических рубцов. Весьма привлекательным в этом плане можно считать высокоинтенсивную селективную лазерную терапию в методе фракционного фототермолиза, эффективность который была доказана при лечении гипертрофических и келоидных рубцовых деформаций (Илларионов В.Е., 2008; Гейниц А.В., 2010; Стенько А.Г., Круглова Л.С., Шматова А.А., 2013; Vincent K., 2005; Kim J., 2010; Karsai S., 2010; Bin S., 2010; Beylot C., 2008; Cervelli V, Gentile P, Spallone D, Nicoli F, Verardi S, Petrocelli M, Balzani A, 2010). Однако, для коррекции атрофических рубцовых деформаций до настоящего исследования не применялась.

Так же новыми подходами к решению проблемы коррекции атрофических рубцов можно считать применение разработок на основе биотехнологий. Уже имеются данные об успешном применении клеточных культур, содержащих кератиноциты и фибробласты при коррекции различных, в том числе атрофических, рубцов (Саркисов Д.С., с соавт., 1995; Туманов В.Г., с соавт., 1996; Алексеев А.А., Яшин А.Ю., 1996; Алейник Д.Я., с соавт., 2000; Васильев А.В., с соавт., 2001; Smola H. et al, 1993; Harris I.R. et al., 1995; Золотовицкая Н.Н., 2007). В тоже время данные об эффективности применения биологических препаратов на основе плаценты в лечении рубцовых деформаций носят единичный характер и требуют дальнейшего исследования.

На сегодняшний день разработка и внедрение новых высокотехнологичных методик в дерматологии и косметологии, с использованием клеточных культур является актуальной, что связано с возможностью активации собственных резервных возможностей кожи и позволяет улучшить течение трофических и репаративных процессов в тканях (Саркисов Д.С. с соавт., 1995; Алексеев А.А. с соавт., 2002). В этом отношении новый препарат Лаеннек (гидролизат плаценты человека) фармакологическое действие которого обусловлено содержащимися в его составе ферментами и биологически-активными веществами, является весьма актуальным для включения в терапевтический комплекс коррекции атрофических рубцов. Перспективным можно считать и метод фармафореза данного препарата, который обеспечит доставку препарата непосредственно в рубцовоизмененные ткани, которые за счет перераспределения коллагеновых и эластических волокон являются трудно доступными для большинства топических средств. В тоже время активные составляющие препаратов плаценты обладают высоким потенциалом в отношении усиления репаративных и трофических процессов в тканях, что может быть весьма полезно при такой распространенной патологии как атрофические рубцы.

Таким образом, селективная лазеротерапия в методе фракционного фототермолиза и фармаформез биологического препарата на основе плаценты имеют все теоретические предпосылки для включения в терапевтический

комплекс лечения данной категории пациентов, что и послужило обоснованием для проведения данного исследования. А все выше изложенное определило цель и задачи настоящего исследования.

Цель исследования:

Разработать и дать научное обоснование целесообразности комбинированного применения селективной лазеротерапии и фармафореза биологического препарата на основе плаценты в лечении пациентов с атрофическими рубцами в зависимости от механизмов развития и с учетом стадии формирования патологических очагов.

Задачи исследования:

1. Определить основные предикторы и механизмы развития атрофических рубцов и на основании полученных данных предложить классификацию данной патологии.
2. Провести сравнительный анализ влияния комбинированного применения селективной лазеротерапии и фармафореза биологического препарата на основе плаценты на клинические симптомы атрофических рубцов по данным дерматологического индекса шкалы симптомов с учетом динамики основных клинико-морфологических характеристик кожи.
3. Изучить особенности эпидермально-дермальной структуры атрофической рубцовой ткани в процессе лечения с помощью селективной лазеротерапии и фармафореза препарата плаценты по данным высокочастотного ультразвукового сканирования.
4. В сравнительном аспекте исследовать влияние комбинированной фармако-физиотерапевтической методики и ее составляющих на активные и пассивные механизмы гемодинамики в микроциркуляторном русле у пациентов с атрофическими рубцами с помощью лазерной допплеровской флоуметрии.

5. Определить терапевтическую эффективность комбинированного применения селективной лазеротерапии и фармафореза биологического препарата на основе плаценты у пациентов с атрофическими рубцовыми деформациями с учетом индекса GSS и качества жизни.

Научная новизна

Впервые в работе дано научное обоснование целесообразность применения комбинированной физиотерапевтической технологии, включающей высокоинтенсивную селективную лазерную терапию и фармафорез биологического препарата на основе плаценты у пациентов с атрофическими рубцами различного происхождения и давности заболевания. Показана высокая эффективность разработанного метода – значения индекса GSS составили при гормонально зависимых атрофических рубцах 92,3% и при посттравматических – 75,0%, в то время как при применении составляющих метода значения индекса составили – 33,3%/53,9% и 45,5%/28,6% соответственно.

Впервые было установлено, что комбинированный фармако-физиотерапевтический комплекс у пациентов с патологическими рубцами с преобладанием атрофических изменений в дермально-гиподермальных слоях кожи обеспечивает быстрый и стойкий эффект в отношении всех клинических симптомов вне зависимости от патогенеза формирования рубцовой деформации и длительности существования. При этом фармафорез плацентарного препарата наиболее эффективен в виде монотерапии у пациентов с гормонально зависимыми атрофическими рубцами.

Впервые результатами исследования доказано, что такой высокий терапевтический эффект комбинированного фармако-физиотерапевтического метода во многом определяется его положительным влиянием на морфологическую структуру рубцовой деформации за счет улучшения трофики тканей и репаративных процессов, что подтверждается нормализацией

архитектоники и увеличением толщины эпидермиса, дермы и гиподермы по данным высокочастотного ультразвукового сканирования.

Впервые выявлено положительное влияние разработанного комбинированного метода на активные и пассивные механизмы микроциркуляции. Доказано, что комбинированная технология в большей степени, чем применение моно составляющих, способствует коррекции исходных нарушений гемодинамики в очагах поражения, что подтверждалось улучшением показателей активного кровотока (ALF/CKO, AHF/CKO, ACF/CKO) в среднем на 34% и пассивного кровотока (ALF/CKOx100%, AHF/CKOx100%, ACF/CKOx100%) в среднем на 37%.

Результатами исследования продемонстрировано выраженное положительное влияние комбинированного применения селективной лазеротерапии и фармафореза препарата плаценты на психо-эмоциональный статус и качество жизни пациентов с атрофическими рубцами, что подтверждалось более значимой редукцией индекса ДИКЖ при гормонально зависимых рубцах на 76,5%, при посттравматических рубцах на 77,7%, по сравнению с применением моно составляющих метода – 31,8%/51,8% и 51,3%/ 26,7% соответственно.

Теоретическая и практическая значимость

Теоретическое значение исследования заключается в расширении представления о патогенетических механизмах образования атрофических рубцовых деформаций, о механизмах воздействия селективной лазеротерапии и фармафореза. В работе дано подробное обоснование целесообразности применения разработанного метода при данной патологии, раскрыты механизмы действия лазеротерапии и фармафореза, участвующие реализации терапевтического эффекта при атрофических рубцах.

Практическому здравоохранению предложен новый высокоэффективный комбинированный фармако-физиотерапевтический метод терапии пациентов с атрофическими рубцами различной этиологии, основанный на применении

высокоинтенсивной селективной лазеротерапии и фармафореза биологического препарата на основе плаценты, который позволяет добиться более значимого клинически эффекта в более ранние сроки. Разработанный метод неинвазивен, достаточно прост в осуществлении, что позволяет рекомендовать его для широкого применения в различных лечебно-профилактических учреждениях дерматологического, косметологического и физиотерапевтического профиля.

Методология и методы диссертационного исследования.

В ходе исследования был использован клинико-диагностический комплекс, включающий в себя дерматологические индексы ДИШС, GSS, ДИКЖ, специальные методы: исследование микроциркуляции методом ЛДФ, ультразвуковая сонография, дерматоскопия с фотодокументированием. Использованная методология позволила не только определять исходные морфофункциональные особенности рубцовых деформаций, но и дифференцированно подбирать оптимальные методы терапии.

Положения, выносимые на защиту

1. Комбинированное применение высокоинтенсивной селективной лазеротерапии в методе фракционного фототермолиза и фармафореза биологического препарата на основе плаценты у пациентов с атрофическими рубцами различной этиологии вызывает выраженное улучшение трофики тканей, что сопровождается регрессом основных клинических симптомов и улучшением ультраструктурной картины рубцовоизмененной ткани, и подтверждается данными высокочастотного ультразвукового дерма сканирования и динамикой дерматологического индекса шкалы симптомов.

2. Ведущее значение в формировании высокого клинического эффекта применения комбинированного фармако-физиотерапевтического метода имеет коррекция исходных микроциркуляторных нарушений, затрагивающих как

активные механизмы гемодинамики, так и пассивные преимущественно на уровне артериол и капиллярной сети.

3. Комбинированное применение высокоинтенсивной селективной лазеротерапии и фармафореза биологического препарата на основе плаценты у пациентов с атрофическими рубцами различной этиологии в значительной степени способствует повышению их качества жизни.

Степень достоверности и апробация результатов

Степень достоверности результатов исследования подтверждается применением в диссертационной работе апробированного научно-методического подхода, обеспечивающего представительность и достоверность данных, количеством наблюдений, корректностью методик исследования и проведённых расчётов, а также аналитическими (статистическими) методами описания полученных результатов.

Основные положения диссертационной работы доложены и обсуждены на:

- VII Международном Форуме дерматовенерологов и косметологов. – Москва.- 2014;

- V Московском Форуме «Дерматовенерология и косметология: синтез науки и практики». –Москва.- 2014;

- VIII Международного форума дерматовенерологов и косметологов.- Москва. – 2015;

- V Московского Форума «Дерматовенерология и косметология: синтез науки и практики». – Москва.- 2015.

Апробация диссертации проведена 14 апреля 2016г (протокол №11-3) на заседании кафедры восстановительной медицины, спортивной медицины, курортологии и физиотерапии Института последипломного профессионального образования ФМБЦ им. А.И. Бурназяна ФМБА России.

Публикации

По теме диссертации опубликовано 11 печатных работ, 3 из которых в журналах, рекомендованных ВАК.

Внедрение результатов исследования

Результаты диссертационной работы используются в образовательном процессе кафедры восстановительной медицины, спортивной медицины, лечебной физкультуры, курортологии и физиотерапии с курсом сестринского дела Института последипломного профессионального образования ФГБУ ГНЦ ФМБЦ им. А. И. Бурназяна ФМБА России, кафедры медицинской реабилитации, спортивной медицины, лечебной физкультуры, курортологии и физиотерапии с курсами акушерства и гинекологии, офтальмологии, педиатрии, сестринского дела Федерального государственного бюджетного учреждения дополнительного профессионального образования «Центральная государственная медицинская академия» Управления делами Президента Российской Федерации, кафедре дерматовенерологии и косметологии Федерального государственного бюджетного учреждения дополнительного профессионального образования «Центральная государственная медицинская академия» Управления делами Президента Российской Федерации, а также в работе отделения дерматовенерологии и косметологии АО «Институт пластической хирургии и косметологии», г.Москва, в отделении косметологии ЗАО Клиника активного долголетия «Институт красоты на Арбате» г. Москвы.

Личный вклад автора

Автором самостоятельно подготовлен обзор современной научной литературы, сопоставлены и проанализированы данные отечественных и зарубежных источников в свете основных направлений диссертационного исследования. Автором самостоятельно был проведен набор пациентов, проанализированы клинико-анамнестические данные, которые позволили

сформулировать и предложить новую классификацию атрофических рубцов с учетом предикторов формирования рубцовой деформации. Также самостоятельно был разработан дизайн исследования и в зависимости от планируемого лечения сформированы группы пациентов с адекватным контролем с использованием клинических и специальных методов исследования. Автором проводились процедуры, включая селективную лазеротерапию и фармафорез. Проведен анализ полученных результатов клинических и специальных методов обследования, включая лазерную доплеровскую флуометрию и ультразвуковое сканирование. Выполнена статистическая обработка полученного цифрового материала с применением пакета программ для медицинских исследований. Сформулированы выводы и практические рекомендации по применению разработанных методов. По результатам проведенного исследования написаны научные статьи и доложены материалы на конференциях и симпозиумах.

Проведено внедрение разработанных методик и результатов исследования в работу клинических учреждений.

Соответствие специальности.

Диссертационная работа «Комбинированное применение фореза экстракта плаценты и лазерных технологий в коррекции атрофических рубцов» соответствует специальности 14.03.11 - Восстановительная медицина, спортивная медицина, лечебная физкультура, курортология и физиотерапия (медицинские науки).

Структура и объем диссертации

Работа изложена на 158 страницах машинописного текста. Состоит из введения, обзора литературы, главы материалы и методы, 2 глав результатов собственных исследований, заключения, выводов и практических рекомендаций. Диссертация иллюстрирована 14 таблицами, 33 рисунками. Список литературы включает 223 источника (56 отечественных и 167 зарубежных).

ГЛАВА 1. ОБЗОР ЛИТЕРАТУРЫ

По данным ведущего специалиста в области проблем рубцов Озерской О.С., (2002) среди пациентов, обратившихся с целью эстетической коррекции рубцовых деформаций на долю нормо- и атрофических морфотипов приходится подавляющее большинство 60,3% случаев. Эти данные подтверждаются Н.А. Данилиной (2002), когда на приеме по поводу РД, основными разновидностями 58% являются нормо- или атрофические деформации, при этом среди основных причин последних автор выделяет последствия вульгарных акне (65%), различные травмы (25%), послеоперационные рубцы (7%), последствия использования кортикостероидов (3%).

Иногда рубцы являются лишь косметическим недостатком, в других случаях становятся причиной функциональных расстройств. Рубцы могут бросаться в глаза из-за своей чрезмерной ширины и толщины, в силу того, что оставляют на прилежащих тканях следы в виде перекладин, обуславливают втяжение тканей или атрофию с нарушением рельефа пораженного участка. В других случаях их броскость бывает обусловлена ригидностью, сморщиванием, сопровождающимся контрактурами, фиксацией и смещением соседних органов, нарушением подвижности, что обуславливает выраженное отрицательное влияние на качество жизни пациентов и их психо-эмоциональный статус, а также функционирование в повседневной жизни. Таким образом, терапия пациентов с АР является актуальной медицинской и социальной проблемой. В этом плане исследовательские работы направленные на повышение эффективности терапевтических мероприятий у данной категории больных весьма своевременны.

1.1. Классификация, механизмы образования атрофических рубцовых деформаций

Любое повреждение целостности кожных покровов может привести к образованию патологических рубцом. По большому счету образование рубцовой ткани – достаточно физиологический процесс в большинстве случаев

направленный на закрытие дефекта кожи с целью сохранности гомеостаза организма. По такому механизму может формироваться рубец любого морфотипа: гипертрофический, келоидный, нормотрофический или атрофический (Самцов А.В., Озерская О.С., 2002.). Данное определение полностью подходит для гипертрофических, келоидных, а также нормотрофических рубцов. Однако в отношении атрофических рубцовых деформаций это определение не всегда отражает суть процесса. Так атрофия кожи может возникать без повреждений поверхности кожи, как например в результате разрешения воспалительного процесса при акне, очаговой склеродермии, паникуллита и многих других кожных заболеваний. В тоже время атрофия кожи может быть спровоцирована гормональными факторами за счет соматических заболеваний, когда меняется гормональный фон, или когда пациент получает системную либо длительно топическую гормональную терапию. И в первом и во втором случае повреждения эпидермальных слоев не отмечается, однако атрофические изменения в подлежащих тканях приводят к формированию атрофических рубцов. И несмотря на различие в механизмах развития АР, их триггерных факторов в большинстве случаев терапевтические мероприятия однонаправлены и должны способствовать устранению атрофии.

Атрофические рубцы наиболее часто формируются после ожогов, различных дермато-венерологических заболеваний (акне, панникуллит, красная волчанка, красный плоский лишай, сифилис и др.). Клинически данные рубцы представляют собой мягкие, подвижные очаги (минус ткань), поверхность их в подавляющем числе случаев пигментирована с депигментацией по периферии; иногда их поверхность полностью депигментирована (О.С. Озерская, Т.И. Мельникова, Н.М. Парамонова, 2002).

Как клиническая разновидность АР стрии по симптоматике можно разделить на следующие виды: крупные бордово-синие, располагающиеся продольно, достаточно небольшие бледно-розового цвета и тонкие полосовидные белого цвета. При возникновении данного вида АР происходят микроразрывовы в эластиновых и коллагеновых волокнах дермы кожи. Данные

травмы возникают из-за нарушения регенеративных процессов в тканях или плохой эластичности кожи. Так истонченный дермальный слой легко может травмироваться и в дальнейшем замещаться соединительной тканью. Возникновение атрофических рубцов (стрий) в результате эндогенного или экзогенного характера горомональных нарушений (преимущественно за счет кортикостероидных гормонов) происходит постепенно. Начальные признаки АР при гормональных нарушениях представлены бледно розовыми или красными полосовидными очагами преимущественно линейной формы с продольным расположением по отношении к оси человеческого тела. В дальнейшем очаги увеличиваются в размерах, при чем их рост может быть толчкообразным, то есть пациенты отмечают образование «разрыва» кожи буквально на глазах (за считаные часы), данное обстоятельство особенно характерно для стрий при беременности или быстром наборе массы тела. При этом меняется текстура и окраска очагов – они становятся с ливидным оттенком или синюшными с истонченной кожей на поверхности и втянутыми по отношению к окружающей ткани. Основной клинической характеристикой АР является формирование дефекта кожи минус-ткань.

У беременных женщин критическим является период между 21 и 24 неделями, когда частота возникновения АР составляет 61%, при этом риск значительно увеличивается при избыточной прибавке массы тела, наличие в анамнезе заболеваний эндокринной системы, особенно сочетающейся с избыточной массой тела или ожирением, увеличении числа самопроизвольных и искусственных абортов в анамнезе (Шехтман М. М., Варламова Т. М., 2001; Шаталова С.Т., 2004).

Образование атрофической рубцовой деформации на молекулярном уровне происходит в основном за счет локального лизиса белковых компонентов соединительной ткани, при этом триггерными факторами могут выступать различные вещества, но по сути сам процесс носит достаточно универсальный характер (Wang HB, Fang Y, Yu WR, 2013). В работах Гафарова Т. У. и соавторов (2013) была воспроизведена экспериментальная модель атрофического рубца

кожи у лабораторных крыс под воздействием однократной инъекции в глубокие и средние слои дермы протеолитического фермента (коллагеназа) с последующей макро- и микроморфометрией образовавшегося рубца в виде биоптата кожи. Результатами исследования была установлена и подробно описана морфоструктура АР (Гафаров Т. У., Еникеев Д. А., Идрисова Л. Т., Еникеева С. А., Галимов Д. М. 2013). В работах данных авторов было показано, что формирование атрофической рубцовой деформации происходит в среднем за 7 – 10 дней. Формирование АР проходит несколько стадий: отек, геморрагия, асептическое воспаление и западение очагов по отношению к окружающим тканям. Гистологически ткань АР выглядит как нормотрофический рубец, но с истончением эпидермально-дермальных и гиподермальных слоев, также характерным является меньшая васкуляризация тканей.

Из локальных иммунных нарушений при атрофии кожи наблюдается уменьшение числа тучных, плазматических и лимфоидных клеток в очагах АР, что приводит к избыточному накоплению свободных радикалов и медиаторов воспаления (аутоантигенов), которые подавляют фибробласты и приводят к нарушению микроциркуляции и прогрессированию патологического процесса (Фисенко Г.И., 2005).

Клиническая картина при рубцовых деформациях может быть весьма разноплановой и часто зависит от триггерного фактора и локализации патологического процесса.

Достаточно нежные, гладкие атрофические рубцы как правило образуются в результате накладывания друг на друга операционной и посттравматической раны, края которой и прилежащие участки не были травмированы, а заживление протекало достаточно физиологически. В начальной стадии формирования данный морфотип АР выглядит достаточно плотным и розовым, однако в дальнейшем он бледнеет и проседает. Особенно в этом случае эстетически наиболее не благоприятными являются АР, которые свое конфигурацией пересекают изгибы поверхности тела (Колокольчикова Е.Г., Амирасланов Ю.А., 1999).

Широкие атрофические рубцовые деформации остаются после разрешения инфекционных кожных заболеваний, в результате извлечения инородного тела, различных травм и на фоне гормональной терапии (стрии) (Мяделец О. Д., Бледнов А. В., 1999).

Рубцы в виде перекладин часто появляются из-за неправильного наложения послеоперационных швов, когда вкол и выкол нити производили на большом расстоянии от края раны, узлы перезатянули и в течение длительного времени не удаляли лигатуру или клеммы (Фисенко Г.И., 2005).

Втянутые рубцовые деформации образуются после воспалительных процессов на фоне нарушений трофики: после заживлений трофических язв и свищевых ходов, а также после операционных сшиванием глубоко расположенных тканей, прежде всего мышц и жировой клетчатки, в которых остаются полости, а также после нагноений в глубоко расположенных слоях. Рубцовая ткань втягивается вглубь вплоть до костной ткани (Виссарионов В.А., Фришберг И.А., 2000).

Рубцы дугообразной формы чаще всего образуются после оперативных вмешательств с доступом через поперечную лапаротомию. Данные АР особенно снижают качество жизни пациентов так как дефект визуально усиливается из-за возвышения прилежащей ткани. Причиной такого рубца может стать либо закупорка лимфатических и венозных сосудов, либо нарушение целостности (перерезание) мышечных волокон (Мяделец О. Д., Бледнов А. В. , 1999).

Контракционные атрофические рубцы чаще образуются на коже лица. Для них характерна определенная локализация губы, свободные края век, нос, реже - сгибательная поверхность шеи и верхних и нижних конечностей. Рубцовые деформации этого вида очень часто приводят к стягиванию прилежащих тканей, что может приводить к смещению даже отдаленных органов и стать причиной выворотов и контрактур, приводящих к тяжелым нарушениям функции (Waibel J, Wulkan AJ, Lupo M, Beer K, Anderson RR., 2012).

Плоские АР как правило становятся последствием обширных, но поверхностных травм с вовлечением достаточно больших участков кожи и

подкожной клетчатки. В этих случаях поверхностных повреждений заживление может пойти по пути образования нежного рубчика, но в ряде случаев происходит формирование поверхностной атрофии после переходной стадии гипертрофии. Данный вид рубцовой дистрофии часто является следствие разрешения грануляционного воспаления. Также различные виды ожогов (термические, поверхностные химические, ожоги от горячей воды или пара) могут способствовать формированию таких АР (Гамкрелидзе Л.Н., 1999; Shumaker PR, Kwan JM, Landers JT, Uebelhoer NS., 2012; Waibel J, Wulkan AJ, Lupo M, Beer K, Anderson RR., 2012).

Особую группу АР представляют пострадиационные (применение рентгенотерапии, радия) атрофические рубцы. Клинически они представлены плоскими очагами различной формы и размеров. Как правило именно повторное даже на небольших дозах облучения (зачастую по поводу доброкачественных новообразований) провоцирует развитие поверхностной атрофии с истончением эпидермиса (Подлящук Е.Л., 2002). Клинически такие АР представлены очагами атрофии с телеангиэктациями и нарушением пигментации – по типу гипер- или гипопигментации. В случаях использования высоких доз облучения поражаются и более глубоко расположенные ткани, в которых при этом наблюдается уплотнение и склерозирование. Микроциркуляция в очагах АР в значительной степени страдает, что усугубляет течение и прогноз. Кожные покровы склоны к травматизации с последующим изъязвлением и склонностью к озлокачествлению. Поверхность очагов как правило с характерным ксерозом и десквамацией. В детском возрасте этот вид АР имеет склонность к распространению на прилежащие и расположенные в глубине ткани. За счет атрофии тканей происходит западение с развитием определенной асимметрии и деформации, что требует комплексного подхода к лечению и порой плохо поддается коррекции (Потекаев Н.Н., Дзыбова Э.М., Круглова Л.С., Понич Е.С., Варданян К.Л., Василевская Е.А., 2015).

Клиническое обследование пациентов с АР перед назначением терапии включает:

- определение типа рубцовой деформации - атрофические пятна, сколотые, прямоугольные, закругленные, вдавленные, фибротические,

- изучение структуры рубца – цвет, глубина, растяжимость, текстура при пальпации (уплотнения в нижней части),

- степень активности воспаления,

- фототип кожи. (для IV-VI фототипов имеется высокий риск развития гиперпигментации послетерапии).

На сегодняшний день существует достаточно большое количество классификаций рубцовых деформаций. Основные представлены на рисунке 1.

Рис.1. Различные классификации рубцовых деформаций.

При этом единой классификации атрофических рубцов на сегодняшний день не существует. Наиболее приемлемой в клинической практике можно считать классификацию в зависимости от стадии формирования АР, так как этот фактор в значительной степени влияет на выбор метода лечения.

Классификация и рекомендуемые методы коррекции представлены на рисунках 2 - 4.

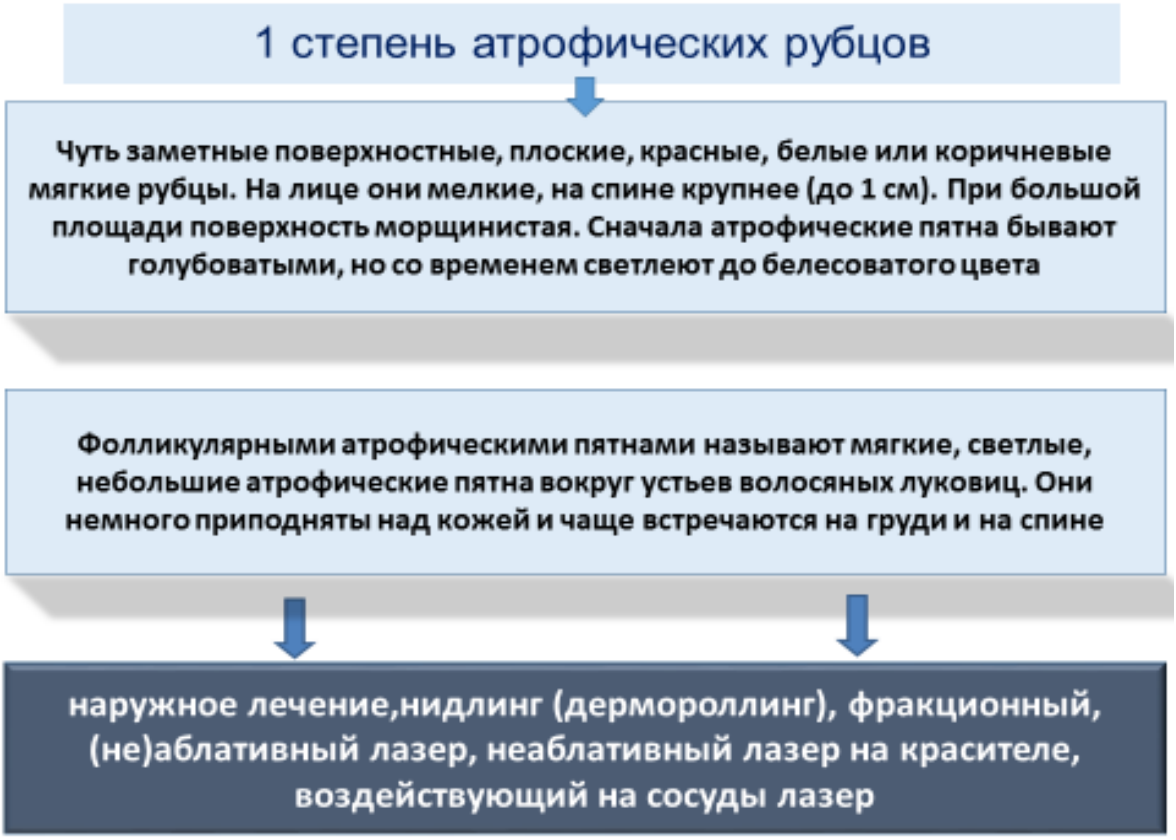

Рис. 2. Клинические признаки АР при легкой степени и методы коррекции данных нарушений.

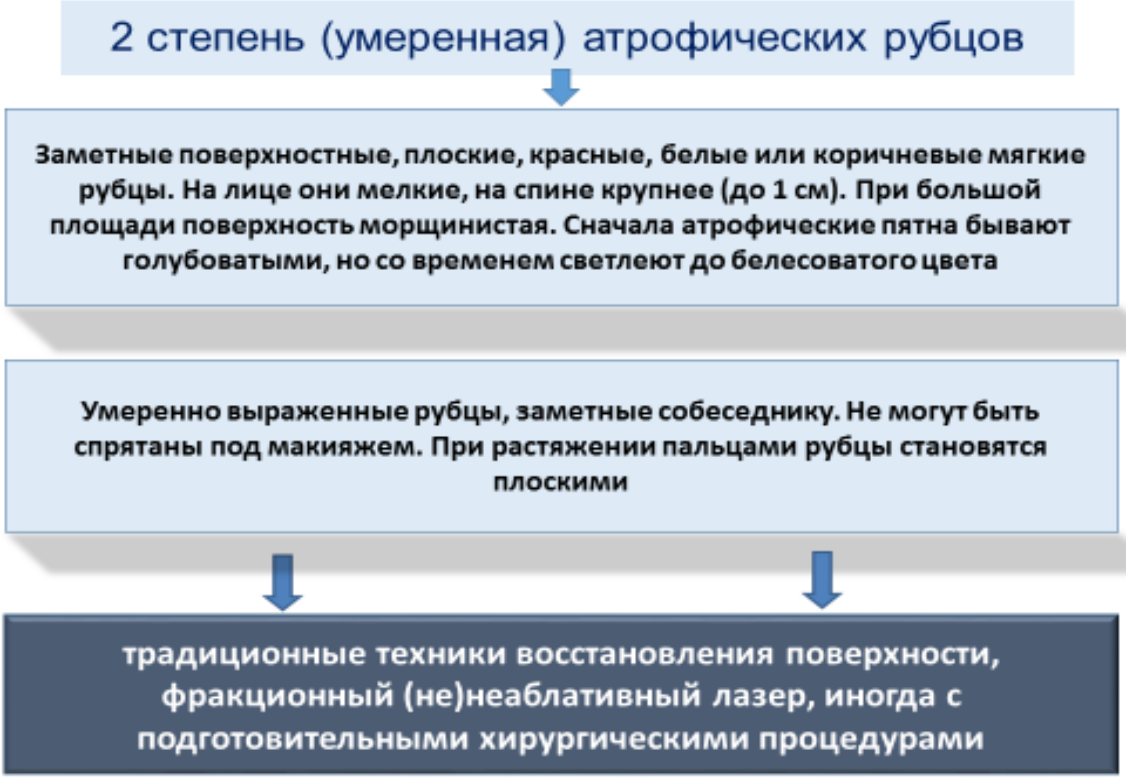

Рис. 3. Клинические признаки АР при умеренной степени и методы коррекции данных нарушений.

Рис. 4. Клинические признаки АР при выраженной степени и методы коррекции данных нарушений.

В большинстве случаев атрофические рубцы являются лишь косметическим дефектом, значительно реже они становятся причиной функциональных расстройств подлежащих органов или причиной развития дисморфофобии (Шамов С.А., 1982; Смулевич А.Б., Иванов О.Л., Львов А.Н., Дороженок И.Ю., 2004; Smulevich A.B., Dorozhenok I.Yu., Romanov D.V., Lvov A.N., 2012). Отличаясь от окружающей поверхности кожи рубцы практически при любой локализации причиняют дискомфорт пациентам уже только самим своим существование.

1.2.Современный взгляд на предикторы возникновения атрофических рубцов

Основными причинами развития атрофических рубцов являются воспалительные кожные заболевания: акне, паникулит, васкулиты, красный плоский лишай, очаговая склеродермия, дискоидная красная волчанка, глубокие пиодермии, трофические язвы (Grossman K.L., 2000; Hwang YJ, Lee YN, Lee YW, Choe YB, Ahn KJ., 2013).

Немаловажными в развитии такой разновидности АР как стрии являются различные гормональные сдвиги/нарушения. Так во время беременности и периода лактации за счет гормональной перестройки в организме в совокупности с набором массы тела нередко появляются в местах наибольшего натяжения тканей (грудь, живот, бедра) атрофические рубцы (Овсянникова, Т.В., Сперанская Н.В., Глазкова О.И., 2000; Дедов И.И., Мельниченко Г.А., Фадеев В.В., 2002).

Метаболический сидром с сопутствующим ему ожирением является самой частой причиной появления стрий (Болотова, Н. В., Лазебникова С. В., Аверьянов А. П., 2007).

В противовес метаболическому синдрому появление стрий весьма характерно при повышенной физической нагрузке с увеличением объема

мышечной массы (бодибилдеры, постоянные посетители тренажерных залов, употребляющие препараты для набора массы тела).

Гормональные изменения в подростковом возрасте также могут стать причиной появления АР (Балыкова Л. А. Солдатов О. М., 2010).

Значительную роль играет наследственная предрасположенность (Дедов И.И., Семичева Т.В., Петерков В.А. 2002).

Прием лекарственных препаратов, относящихся к группе глюкокортикоидов (преднизолон, дексаметазон, метипред, а также дюрантных КС – дипроспан, кенолог) при длительном их применении может способствовать образованию АР. Топическое применение КС препаратов так же может приводить к формированию атрофии, особенно при использовании КС сильной потенции, длительное время и на участках с повышенной абсорбционной способностью (складки, живот). Детский возраст пациентов также предрасполагает к развитию АР при топическом использовании КС (Гончаров, Н.П., 2002).

При многих заболеваниях эндокринной системы (дисфункция коры надпочечников, опухоли гипофиза, опухоли гипоталамуса) сопровождаются ожирением, что предопределяет развитие атрофических рубцов (Болезни органов эндокринной системы: Руководство для врачей; под ред. И.И. Дедова. 2000; Жаркин, Н.А., Кузьмина А.Р., 2001).

1.3.Методы эстетической коррекции атрофических рубцов

Общие методы лечения лля устранения АР включают наружные средства, химический пилинг, механическую шлифовку (дермабразия), лазерную шлифовку (лазерный пилинг), инъекционные методики, физиотерапевтические методы, хирургическое иссечение.

Рекомендуемые методы коррекции, предложенные Goodman G. J., в 2011 включают дифференцированное применение различным методов в зависимости от морфотипа рубцовой деформации

- при сколотых АР показаны эксцизия, CROSS-пилинг (локальный химический пилинг);

- при овальных АР показаны субцизия или хирургическое подсечение, инъекционная контурная пластика, лазерная терапия в методе фракционного фототермолиза, дермороллинг;

- при правильной форме АР показаны химический пилинг на мелкие рубцы, лазерная терапия в методе фракционного фототермолиза, локальная дермабразия с применением различным методик, пункционная или эллиптоидная эксцизия.

Таки образом, на сегодняшний день с целью коррекции атрофических рубцов используются как терапевтические методики, так и аппаратные физиотерапевтические. Обзор современной литературы выявил лишь 41 исследование с достаточно высокой доказательной базой в том числе рандомизированных и контролируемых исследований, наблюдения в которых в 75% случаев имели более или менее убедительный уровень доказательной базы. В литературе имеются данные об успешном использовании абляционной и неабляционной лазеротерапии, липофилинга, дермабразии, химического пилинга, инъекционных методик, использования третиноина и лекарственного ионофореза 9Epstein RE and Spencer JM..20100. Из комбинированных методик следует отметить лазерные технологии и введение филлеров на основе стабилизированной гиалуроновой кислоты. Таким образом, на сегодняшний день отмечается нехватка как исследований с высокой доказательной базой, так и имеется определенная перспектива разработки новых методов в том числе с использованием биологической терапии. При этом дальнейшее исследование биомолекулярных механизмов развития атрофических рубцов необходима для разработки новых методов целенаправленного лечения данной патологии.

Из методов коррекции атрофических рубцов наиболее обсуждаемой является лазеротерапия в методике абляционного и неабляционного воздействия. Наибольшее количество публикаций касается применения CO2 лазера (Hedelund

L, Haak CS, Togsverd Bo K, Bogh MK, Bjerring P and Haedersdal M.,2012; Walia S and Alster T. 1999).

При этом различные авторы указывают либо на недостаточность эффекта, либо достаточно высокий эффект (Weiss TE, Chapas A, Brightman L, et al, 2010;. Cho SB, Lee SJ, Kang JM, Kim YK, Chung WS and Oh SH., 2009; Kim S. 2008; Manuskiatti W, Triwongwaranat D, Varothai S, Eimpunth S., 2010). Такие противоречивые данные свидетельствуют о необходимости поведения дальнейших исследований в данном направлении.

И наконец, из ретроспективных аналитических статьей, по которым можно судить об отдаленных результатах терапии АР, наибольшее количество авторов сообщают о низкой эффективности ЛИ при данной патологии, при этом в основном выборка пациентов была сосредоточена на проблеме постакне.

Безусловно, факторами риска для развития рубцов могут быть как эндогенные, так и экзогенные триггеры. При акне – это в большей степени отягощенная наследственность, глубокий воспалительный процесс и поздно начатая адекватная системная терапия (Bond JS, Duncan JA, Sattar A, et al. 2008).

Кроме того, атрофические рубцы ухудшаются с возрастом вследствие естественных процессов, сопровождающихся липодистрофией, которая дополнительно подчеркивает рубцы (O’Daniel GT.,2011).

Атрофические рубцы, гистологически характеризуются частичной потерей коллагеновых волокон, эластина и подкожной жировой клетчатки. Клинические проявления весьма разнообразны: наиболее распространенным являются ubclas-sified в icepick рубцы – до 60-70%, блюдцеобразные составляют - 20 – 30% и подвижные рубцы 15 – 25% (Jacob CI, Dover JS and Kaminer MS.,2001; Sato M., 2006; Do TT, Zarkhin S, Orringer JS, et al. 2008).

Гистологические изменения при АР преимущественно возникают из-за воспалительных реакций на фоне нарушений репаративных процессов. Репаративная фаза подразделяется на: (воспаление, грануляцию и ремоделирования тканей. Выбор конкретного лечения зависит от этиологии

рубца и клинической картины, что в значительной степени будет определять прогноз и исход лечения.

1.3.1.Физиотерапевтические и хирургические методики коррекции атрофических рубцовых деформаций

Большинство исследователей и практических врачей, которые непосредственно занимаются проблемой коррекции атрофических рубцовых деформаций сходятся во мнении, что только комплексная терапия позволяет получать оптимальный эстетический эффект, при этом одним из важных моментов является выбор наиболее подходящего алгоритма лечения в каждом конкретном случае, что подразумевает индивидуальный подход с учетом триггерных факторов и особенностей клинической симптоматики. Все методы коррекции АР можно условно разделить на 3 группы (табл.1).

Таблица 1

Основные терапевтические мероприятия при атрофических рубцах

<table>
<tr><th>Терапевтические</th><th>Физиотерапевтические</th><th>Хирургические</th></tr>
<tr><td>Лекарственная терапия</td><td>Форез</td><td>Иссечение</td></tr>
<tr><td>Плазмолифитинг</td><td>Ионнофорез</td><td>Иссечение с использованием пластики местными тканями</td></tr>
<tr><td>Филлеры, гиалуроновая кислота</td><td>Лазеротерапия</td><td rowspan="3">Иссечение с использованием различных лоскутов (свободного кожного, лоскута на ножке с хаотичным кровоснабжением, на сосудистой ножке, реваскуляризированного)</td></tr>
<tr><td>Дермабразия</td><td>RF - микроиглы</td></tr>
<tr><td>Химический пилинг</td><td>Криотерапия</td></tr>
<tr><td colspan="3">Комбинированные и сочетанные методики</td></tr>
</table>

Многие методы, такие как химический пилинг, хирургическое иссечение, дермабразия, введение филлеров по данным ряде авторов не являются достаточно надежными и оптимальными (Slavin JW. Trichloroacetic acid peels. Aesthetic Surg J., 2004; Orentreich DS, Orentreich N. 1995; Alkhawan L, Alam M., 2009; Hirsch RJ, Cohen JL. 2006; Grevelink JM, White VR. 1998). Однако в данной главе обсуждаются все методы коррекции АР, применяемые в практической деятельности, поскольку сопоставление данных и обсуждение их достоинств и недостатоков является основой в любом исследовании с разработкой новых терапевтических методов.

Криотерапия

Криотерапия или использование агентов с низкой темпиратурой применяется для коррекции в основном гипертрофических и келоидных рубцов (Криохирургия/Под ред. Э.И. Канделя., 1974). При атрофических рубцовых деформациях данный метод не обладает достаточной эффективностью и лишь в комбинированных методиках показывает клиническую эффективность (Задорожный Б.А., 1985; Парамонов Б.А., 1994). При этом его действие направлено на выравнивание рельефа кожи и стимуляцию (в виде пост повреждения) трофики тканей (Джексон А., 1999).

RF – микроиглы

RF – терапия основывается на применении радиочастотного излучения во фракционном методе с поверхностным минимальным повреждением поверхностных слоев кожи. Эффективность данной методики оценивается как достаточно высокая при АР – около 60%. Рекомендованный протокол лечения четыре последовательных процедуры в течение 6 месяцев с интервалом в 6 недель между каждой сессией. Побочные эффекты были ограничены временной

болью, эритемой, отеком и в 18% гиперпигментацией (Колчева П.А., Круглова Л.С., Жукова О.В., 2015).

Аблятивные лазеры, такие как CO2 и Er:YAG лазера имеют эффективность 25-90% для лечения атрофических рубцов, но при этом эритема держится более чем 3 месяца и достаточно велик риск развития депигментации и вторичных рубцов (Jordan R, Cummins C, Burls A., 2000). В отличие от аблятивного и не аблятивного лазеров, лечение устройством RF микроигл можно регулировать путем варьирования глубины. Длительность каждого импульса энергии может быть установлено от 10 мс до 1000 мс. Хороший контроль за повреждением ткани может быть достигнут путем изменения времени экспозиции, а не изменения уровня мощности. Хотя максимальная мощность выше, чем у многих других устройств, большой диапазон времени экспозиции позволяет пользователю применять безопасные и последовательные уровни коагуляции в дерме, чтобы достичь желаемого эффекта. Система подачи энергии состоит из одноразового наконечника с 49 позолоченными иглами. По всей длине иглы изолированы и обеспечивают всплески энергии RF через наконечник. Глубина иглы может быть в диапазоне от не менее 0,5 мм, но не более 3,5 мм. Возможность установки нескольких глубин проникновения иглы за один проход, позволяет дискретно проводить электротермическую коагуляцию в различных слоях дермы. Но изотермические иглы предотвращают повреждение в эпидермисе. Механизмы, участвующие в неоколлагенезе, активируются посредством проникновения иглы с микроповреждением тканей, стимулируя тем самым высвобождение факторов роста и репаративные процессы, что способствует быстрому заживлению (Calderhead RG, Goo BL, Lauro F, Gursoy D, Savant S, Wronski A. 2013).

Gold M, и соавт. (2012) провели исследование, в котором у 13 пациентов с постакне проводились процедуры биполярным фракционным радиочастотным методом и авторы пришли к выводу, что данный вид терапии является безопасным и эффективным средством для лечения постакне у 67-92% больных

(Gold M, Biron J., 2012). Пациенты прошли четыре сессии лечения с интервалом 6 недель между каждой сессии, поскольку время для ремоделирования коллагена длится около 4-6 недель. Режим лечения был индивидуализирован на основе преобладающего типа рубцовой ткани и глубины рубца. Процедура была выполнена под местной анестезии или нервных блоков, используя стерильные меры предосторожности. Глубина проникновения была ограничен 1,5 мм на лбу, височной области и в проекции мест с недостаточно толстой кожей. На рубцовые изменения преимущественно использовали глубину иглы 3,5 мм на первом проходе, 2,5 мм на 2-м и 1,5 мм на 3 с минимальным или нулевым перекрытием (Majid I., 2009).

Cho SI, и соавт. (2012) оценили эффективность фракционного радиочастотного излучения при лечении 30 пациентов с постакне по описанной выше методике. Степень выраженности клинических симптомов редуцировала у более чем 70% пациентов. [Cho SI, Chung BY, Choi MG, Baek JH, Cho HJ, Park CW, et al. 2012). Оценка глобальной терапевтической эффективности показала, что 58% пациентов имели умеренное улучшение, 29% из них минимальное улучшение, у 9% хорошее улучшение и 3% показали очень хорошее улучшение Таким образом, все 31 пациентов (100%) показали улучшение. Лечение с использованием RF микроигл можно рассматривать как эффективную для умеренной и тяжелой формы постакне. В перспективе данный метод имеет все научные обоснования для использования при АР различного происхождения.

Химический пилинг

Химический пилинг (ХП) относится к повреждающим физическим факторам, действие которого за собой влечет отшелушивание поверхностных эпидермальных слоев кожи. С этой целью используются различные средства, обладающие кератолитическим действием. Данный метод хорошо зарекомендовал себя для выравнивания рельефа рубцовых деформаций, когда на ряду с повреждением верхних слоев запускаются репаративные процессы в подлежащих тканях, что обеспечивает восстановление их структуры (Lee JB, Chung WG, Kwahck H and Lee KH. 2008; Fabbrocinic G, Cacciapuoti S, Fardella N,

Pastore F and Monfrecola G. 2008). При воздействии кератолитиков происходит активация обновления эпидермиса и воспалительная реакция, которая запускает процессы коллагенеза (Erbagci Z and Akcah C., 2000). В качестве кератолитиков используют трихлоруксусную кислоту, гликолевую кислоту, комплекс альфа-гидрокислот.

Основными показаниями к использованию ХП можно отнести атрофические рубцы постакне, атрофические рубцы с сосудистым компонентом или выраженной пигментацией (Leheta T, Tawdy AE, Hay RA and Farid S.,2011; Barikbin B, Saadat N, Akbari Z, Yousefi M and Toosi P. 2012).

В многочисленных исследованиях по эффективности использования пилингов при АР многие авторы для получения более значимых клинических эффектов рекомендуют использовать комбинированные методики, включающие контурную инъекционную пластику, лазеротерапию или дермабразию (Khunger N, Bhardwaj D and Khunger M., 2011; Carniol PJ, Vynatheya J and Carniol E., 2005).

К наиболее часто встречающимся нежелательным явлениям относятся стойкая гиперемия, при коррекции постакне - образование милиумов, образование телеангиэктазий, вторичное инфицирование, возникновение гиперпигментации, что в совокупности с длительным реабилитационным периодом ограничивает использование данного метода (Брусова Л.А., Чкадуа Т.З., 2002).

Дермабразия

Дермабразия подразумевает выравнивание рельефа поверхности рубцово измененной кожи. В основе механизмов действия дермабразии при рубцовых деформациях лежит способность эпидермально-дермальных слоев к спонтанному восстановлению при поверхностном удалении эпидермиса и сосочкового слоя дермы, которое происходит за счет сохранившихся концевых отделов волосяных фолликулов, потовых и сальных желез (Fulton J.E. 1996). При определенном недостатке концевых отделов данных придаточных образований в дермальных слоях в области проведения процедуры возможно повторное образование патологического рубца (Кадонцева Н.И., 2000). Поэтому главным

условием при проведении дермабразии можно считать оптимальное сохранение придатков кожи, что, значительно ограничивает ее использование у пациентов с атрофическими рубцовыми изменениями (Orentreich N., Orentreich D.S., 2001; Spenser J.M., Harmon Ch. B., 2005).

Однако единичные исследования эффективности дермабразии при атрофических рубцах свидетельствуют о положительном влияние на клинические симптомы АР. Так в работе Spenser J.M., Harmon Ch. B. (2005) показана эффективность 10 сеансов микродермабразии при симптомокомплексе постакне. В ряд работ отмечена активация процессов репарации после проведения механической или микрокристаллической дермабразий (Coleman W.P., 199; Фисенко Г.И., 2005).

Однако в ряде публикаций отмечается не эффективность данного метода при постакне Так, на отсутствие эффективности дермабразии при коррекции рубцов постакне указывают следующие авторы (Orentreich N., Orentreich D.S., 2001; Hruza G.J., 2001).

Еще одним аспектом, ограничивающим применение дермабразии в широкой клинической практике для коррекции АР, являются побочные реакции в виде нарушения пигментации, длительной эритемы, телеангиэктазий, милиумов, присоединения вторичной инфекции. Ряд осложнений объясняется применением данной методики не по показаниям или воздействием на слишком глубоком уровне дермы.

Методы хирургической коррекции

Основными показания для проведения хирургического иссечения рубцовой деформации является наличие анатомо-функциональных нарушений в подлежащих рубцу тканях и неэффективность медикаментозной и аппаратной терапии. По литературным данным, хирургическая коррекция наиболее показана при гипертрофических и келоидных рубцах, когда ее проводят через 9-12 месяцев после травмы, поскольку более ранние сроки характеризуются наличием инфильтрации и при этом продолжается процесс ремоделирования коллагена, что может спровоцировать изменение формирующегося рубца (Белоусов А.Е., 2005).

Особенно необходимо соблюдать комплексный подход в лечении рубцовых деформаций при локализации процесса в области лица и шеи в виду чрезмерного натяжения тканей и ограничения возможности пластики местными тканями и вероятности рецидивирования.

На сегодняшний день проводится несколько видов иссечения с использованием различных лоскутов (свободного кожного, лоскута на ножке с хаотичным кровоснабжением, на сосудистой ножке, реваскуляризированного).

Наиболее часто используют технику подэпидермального хирургического иссечения ткани рубца крупного размера]. Закрытие раны с помощью отслоенных эпидермальных лоскутов и одномоментное удаление патологической ткани позволяет избежать использования кожного трансплантата и в связи с этим, риска формирования рубца на донорском участке.

Также используются методы пункционной эксцизии для коррекции узких и глубоких рубцов или эллиптоидная эксцизия - наиболее подходящая для более крупных рубцов.

1.3.2.Медикаментозные методики коррекции атрофических рубцов

Поскольку рубцы являются результатом окончания естественного репаративного процесса и результатом воспалительных процессов в коже основные терапевтические мероприятия направлены именно на эти звенья. По данным клинических и гистологических исследований атрофические рубцы проявляются экспонированием генерализованной кожной реакцией в виде потери кожных клеток в эпидермально-дермальных и гиподермальный слоях. Клинически атрофические рубцы, представлены как впадины кожи и часто происходят после разрешения акне – постакне, среди других причин основными являются глубокие воспалительные процессы в коже. Отдельно следует рассматривать атрофические рубцы – стрии – образующиеся на фоне гормональных нарушений и имеющие определенные специфические клинические признаки.

PRP плазмолифтинг

Таблица 2

Активные факторы, содержащиеся в аутоплазме

Фактор	Класс активного вещества	Клеточные структуры, вырабатывающие данный фактор	Механизм физиологического действия
PDGF aa PDGF bb PDGF ab	Тельца, стимулирующие факторы роста	Лейкоциты и эндотелиальные клетки	Митогенез мезенхимальных стволовых клеток
TGF- альфа TGF- бета	Трансформирующие факторы роста	Активированные тромбоциты	Пролиферация различных типов клеток, активный синтез коллагена
IGF - I IGF - II	Инсулин-зависимые факторы роста	Активированные тромбоциты	Стимуляция пролиферации и дифференцировки остеобластов
EGF	Эпидермальный фактор роста	Активированные тромбоциты	Стимуляция пролиферации и дифференцировки эпидермальных клеток, стимуляция ангиогенеза
VEGF	Сосудисто-эндотелиальный фактор роста	Активированные тромбоциты	Стимуляция ангиогенеза

Актуальной является методика проведения коррекции атрофических рубцов с помощью инъекций аутоплазмы с клетками. Впервые данная методика была зарегистрирована лабораторией Regen Lab (Швейцария) в 2007 году для эстетической коррекции возрастных изменений кожи лица. За последние годы неоднократно предпринимались попытки применения данной методики при различных заболеваниях кожи. В ряде исследованиях было показано, что каскад реакций восстановления, протекающий по физиологическому пути и каскад при проведении стимуляции аутологичной плазмой развивается аналогично по схожему сценарию, однако по срокам последний протекает значительно быстрее. Основной механизм действия PRP плазмолифтинга обусловлен стимуляцией синтеза «новых клеток кожи» за счет, присутствующих в аутоплазме множественных «факторов роста». Основной фактор роста PRGFs, который содержит 7 пептидов, которые инициируют обновление клеток и 3 пептида, среди них фибрин, фибронектин и витронектин, которые в значительной степени активируют каскад репаративных процессов и обновления кожи.

Таким образом, наличие такого количества активных веществ с механизмами действия весьма актуальными при атрофических рубцах в перспективе предполагает более активное использование данного метода при АР (Goodman GJ., 2000; Jacob CI, Dover JS, Kaminer MS., 2001; Fitzpatrick R, Geronemus R, Kim K, Brown D, Bernstein E., 2004).

Регенерация кожи при действии аутоплазмы при наличии определенного дефицита тканей в дерме и гиподерме (атрофические рубцы) происходит после курса в течении 2-3 месяцев. Методика является весьма безопасной и эффективной (Tremblay JF, Moy RL., 2004; Bogle MA, Arndt KA, Dover JS., 2007).

Эффективность PRP плазмолифтинг так же была показана при комбинированном применении после лазеротерапии (Walia S, Alster TS., 1999; Potter M, Harrison R, Ramsden A, Penny K, Andrews P, Gault D., 2003).

Внутриочаговая и топическая терапия АР

Основными терапевтическими методами коррекции атрофических рубцов являются препараты, улучшающие трофику, введение филлеров, а в случаях с

постакне –своевременное назначение медикаментозной терапии. Топическое использование препаратов, улучшающих трофику при данной патологии не является эффективным, так как наружные средства из-за особенностей структуры рубцовой деформации не проникают к точке «приложения», поэтому их использование ограничено, а литературных данных с доказательной базой в доступной литературе нет.

В то время как обкалывание очагов или внутриочеговое введение лекарственных препаратов достаточно широко используется в клинической практике для коррекции АР. Основными веществами, которые вводятся в кожу для коррекции АР являются собственный жир (липофиллинг), препараты на основе гиалуроновой кислоты (контурная пластика и биоревитализация).

Фибробласты

Работы по применению фибробластов для коррекции атрофических рубцов носят единичный характер. Заслуживает внимания диссертационная работа Золотовицкой Н.В. (2007) в которой автор разработал методику применения фибробластов при АР, эффективность которой составляла около 60% (Золотовицкая Н.В., 2007).

Липофиллинг

Липофилинг представляет собой малоинвазивную хирургическую процедуру микроканюльной липосакция жировой ткани с последующим ее введением под рубцовую ткань. Свойства жирового аутотрансплантата, как наполнителя достаточно хорошо изучены, иногда данный метод рассматривают как введение «идеального» филлера. В исследованиях последних лет было показано, что жировая ткань не только заполняет дефект при АР, но и влияет на трофику подлежащих и окружающих рубец тканей, что по сути определяет многокомпонентность механизмов действия данного метода.

Собственные жировые клетки человека являются идеальным материалом для использования в трансплантации. После забора материала он подвергается сложному процессу очистки, что обуславливает его высокую безопасность. При

этом риск отторжения биоматериала или развития аллергических реакций просто минимален.

При атрофических рубцах данная методика была успешно применена у пациентов с атрофическими рубцами, образовавшимися после травмы или в результате клинической разновидности ограниченной склеродермии (Lapiere JC, Aasi S, Cook B and Montalvo A., 2000). Данной исследование имеет особую значимость, поскольку линейная склеродермия достаточно часто встречается в детском возрасте, а ее последствия – выраженная атрофия – вызывает стойкий косметический дефект, что особенно важно при локализации на лице.

Филлеры и гиалуроновая кислота

Для коррекции АР в основном в методе инъекционной или объёмной контурной пластики используются препараты на основе коллагена и полиакриламидного геля. Однако обе основы имеют определенные недостатки. Коллаген очень часто вызывает аллергические реакции, а со временем подвергается биологической деградации, что определяет ограниченный по времени эффект от его применения (Sadove R., 2009; Richards KN and Rashid RM., 2011). Препараты полиакриламидной природы, являясь по сути чужеродными для организма очень часто отторгаются или инкапсулируются в процессе развития воспалительной реакции вокруг имплантации и развития грануляций вплоть до гнойного воспаления.

Гиалуроновая кислота за счёт своих вязко-упругих и биологических теоретически даёт возможность получить любой эффект при заполнении дефектов кожи. Однако при АР данная методика сопряжена с определенными трудностями, касающихся техники процедения процедур и надежности полученного эффекта (Harandi SA, Balighi K, Lajevardi V and Akbari E., 2011; Sage RJ, Lopiccolo MC, Liu A, Mahmoud BH, Tierney EP and Kouba DJ., 2011). При этом, кроме вышеописанных осложнений могут развиваться такие побочные эффекты, как отёки, экхимозы, стойкая эритемаэритема.

В последние годы используется контурная пластика на основе донорской ткани с введением биологических препаратов имеющих сходный цикл

деградации с тканями реципиента. Наиболее часто используется бычий коллаген или лекарственные средства человеческого происхождения: Dermalogen, Autologen, AlloDerm, Isolagen, Faciem. Точками приложения является коллаген образование в основном за счет стимуляции синтеза коллагена IV типа и улучшение трофических процессов в дерме, во многом обусловленное как самим филлером, так и травматизацией окружающих тканей.

Имеются сведения об успешном использовании контурной пластики у пациентов с различными атрофическими рубцовыми деформациями (Sadove R., 2009; Richards KN and Rashid RM., 2011; Epstein RE and Spencer JM., 2010).

Использование небиодеградируемых имплантов сопряжено с рядом побочных эффектов. Так введение жидких не рассасывающихся имплантов часто приводит к гиперкоррекции с формированием неоднородных эритематозных уплотнений склонных к изъязвлениям, асимметрии и неравномерному распределению имплантата, миграции препаратов. Таким образом, этот метод, обладающий высоким потенциальным риска развития нежелательных явлений не нашел широкое распространение в практической медицине.

1.4.Современные технологии лазеротерапии в лечении пациентов с рубцовыми деформациями

На сегодняшний день одними из самых эффективных методов коррекции рубцовых деформаций в том числе атрофических являются методы лазерной терапии (Круглова Л.С., Шептий О.В., 2013). Патогенетическим обоснованием применения различных лазерных технологий при данной патологии являются клинические эффекты, вызываемые лазерным излучением. При этом безусловно учитывается длинна волна ЛИ, которая не только определяет глубину воздействия, но и в соответствие с целевыми хромофорами обеспечивает определенные физиологические эффекты.

Из лазеров используемых для лечения рубцовых деформаций наиболее часто применяют углекислый лазер CO2 (10 600нм), эрбиевый лазер (на иттриево-алюминиевом гранате) Er:YAG (2940нм), эрбиевый оптоволоконный

(1550 нм), неодимовый YAG-лазер Nd:YAG/KTP (532нм), импульсный лазер на красителях (ИЛК) PDL- лазер (575-595нм), неабляционный и абляционный фракционный фототермолиз Er:YAG (2940нм) и углекислый лазер CO2 (10 600нм) (табл.3) (Alster TS, Tanzi EL, Lazarus M., 2007; Alexiades-Armenakas MR, Dover JS, Arndt KA., 2012; Wang HB, Fang Y, Yu WR., 2012).

Таблица 3

Лазеры и методики их использования при коррекции рубцовых деформаций

Морфотип рубцовой ткани	**Источник ЛИ**	**Целевые хромофоры ЛИ и методики лазеротерапии**
Гипертрофический (келоидный)	Er:YAG (2940нм) CO2 (10 600нм) Nd:YAG/KTP (532нм) PDL- лазер (575-595нм) Эрбиевый оптоволоконный (1550 нм)	Абляционная методика Абляционная методика Воздействие на сосуды Воздействие на сосуды Неабляционная фракционная
Атрофический	Nd:YAG/KTP (532нм) PDL- лазер (575-595нм) Эрбиевый оптоволоконный (1550 нм) Er:YAG (2940нм) CO2 (10 600нм)	Воздействие на сосуды Воздействие на сосуды Фракционный фототермолиз Фракционный фототермолиз Фракционный фототермолиз

При наличие сосудистого компонента в рубце более показаны «сосудистые» лазеры, импульсные на красителях, KTP лазер, неодимовый лазер, основными хромофорами для которых являются оксигемоглобин, а клинический эффект может реализовываться посредством коагуляци аномальных сосудов, которые питают патологический рубец.

Наибольшее количество публикаций, касающихся применения лазерных технологий в коррекции рубцовых деформаций касаются гипертрофических и келоидных рубцов (Стенько А.Г., Шматова А.А. , 2012; Ai JJ, Zha WF, Guo B,

Song WM., 2013). В этом случае одним из эффективных является CO2 лазер, целевым хромофором для которого служат водосодержащие клеточные структуры, что и обуславливает достаточно универсальный механизм его действия (Waibel J, Beer K., 2009). Так имеются сведения об эффекте ремоделирования рубца и улучшения трофических процессов под действием данного ЛИ за счет угнетения матриксных металлопротеиназ (MMP), которые участвуют в формировании внеклеточного матрикса (ECM) и его ремоделировании. Так, MMP-1, предпочтительно влияет на тип III коллагена. MMP-13 может привести к ухудшению всех фибриллярных коллагенов и спровоцировать образование аномальных рубцов (Ulrich D, Ulrich F, Unglaub F, Piatkowski A, Pallua N.,2010; Fujiwara M, Muragaki Y, Ooshima A., 2005). Трансформирующий фактор роста-B (TGF-BS) считается наиболее мощным фактором роста участвующем в репаративных процессах и, как полагают, ключевым регулятором в патогенезе рубцов и других фиброзных образований (Douglas HE., 2010). Это указывает на то что эти изоформы играют различные роли в развитии различных подтипов патологических рубцов. Кроме того, последние данные предположили, что TGF-BS вовлечены в механизмы, связанных с рубцовой регрессии после воздействия лазера (Douglas HE., 2010)]. Основной фактор роста фибробластов (bFGF) способствует росту и дифференцировке многих типов клеток, в том числе кровеносных сосудов, влияющих на ремоделирование ткани, заживление ран (Bock O, Yu H, Zitron S, Bayat A, Ferguson MW, Mrowietz U., 2005). Было обнаружено, что ЛИ значительно ингибирует дифференцировку из мезодермы клеток-предшественников в миофибробласты, которые являются ключевыми медиаторами фиброза ткани и основным производителем коллагена (Lee TY, Chin GS, Kim WJ, Chau D, Gittes GK, Longaker MT., 1999; Huang J, Luo X, Lu J, Chen J, Zuo C, Xiang Y, Yang S, Tan L, Kang J, Bi Z., 2011). Это также способствует активации репаративных процессов и улучшает качество рубца путем регулирования производства и деградации внеклеточного матрикса (Viera MH, Amini S, Valins W, Berman B., 2010). Не только вышеуказанные белки РНК-

кодирования, но также и некодирующие РНК, могут быть вовлечены в механизм реализации фракционного CO2 лазера при рубцовых деформациях. Недавно опубликованные данные указывают на то, что микро РНК могут играть важную роль как в прогрессировании развития рубца, так и его регрессии (Cheng J, Yu H, Deng S, Shen G. 2010; Kashiyama K, Mitsutake N, Matsuse M, Ogi T, Saenko VA, Ujifuku K, Utani A, Hirano A, Yamashita S., 2012; Liu Y, Yang D, Xiao Z, Zhang M., 2012).

Микро РНК представляют собой класс 21-25 нуклеотидов одноцепочечной некодирующей РНК, в которой часто встречаются интроны. Данные молекулы получают все большее признание как важного регулятора экспрессии генов с несовершенной основой для целевых мРНК, которые инициируют деградацию мРНК мишеней, или эффективны для ингибирования трансляции, что является ведущим моментов в регуляции пролиферации, апоптоза и дифференциации клеток кожи (Sullivan T, Smith J, Kermode J, McIver E, Courtemanche DJ., 1990; Draaijers LJ, Tempelman FR, Botman YA, Tuinebreijer WE., Middelkoop E, Kreis RW, van Zuijlen PP., 2004; Sand M, Gambichler T, Sand D, Skrygan M, Altmeyer P, Bechara FG., 2009).

Основным механизмом действия CO2 лазера на рубцовую ткань является прямая деструкция или фототермолиз сосудов микроциркуляторного русла, что способствует купированию воспаления и нормализации архитектоники рубца (Olive V, Jiang I. He L., 2010). Непосредственно после проведения процедуры CO2 –лазера наблюдается реакция воспаления с увеличением количества активированных эпидермоцитов и клеток иммунной системы макрофагов, а также фибробластов с последующим образованием грануляционной ткани (Dews M, Fox JL, Hultine S, Sundaram P, Wang W, Liu YY, Furth E, Enders GH, El-Deiry W, Schelter JM, Cleary MA, Thomas-Tikhonenko A., 2010). Клинический эффект лазерного воздействия в этом случае обусловлен активацией работы данных клеток, что приводит к синтезу коллагеновых и эластических волокон и сопровождается восстановлением дермальных слоев кожи (Grillari J, Hackl M, Grillari-Voglauer R., 2010; Li H, Chen J, Chen S, Zhang Q., 2011).

Эти данные вскрывают новые механизмы в реализации эффектов фракционного ЛИ CO2 в ремоделировании рубцовых деформаций, что по сути определяет возможный потенциал для новых терапевтических мишений применения данного вида лазера, в том числе при атрофических рубцах.

Известно, что большинство пациентов плохо переносят процедуры CO2 лазера из-за боли во время проведения процедуры, а также побочных эффектов, что значительно ограничивает применение данного метода в терапии данной категории больных (Walia S and Alster T., 1999; Hedelund L, Haak CS, Togsverd Bo K, Bogh MK, Bjerring P and Haedersdal M., 2012).

Еще одним эффективным методом в плане коррекции рубцовых деформаций является эрбиевый лазер с длиной волны 1540нм или 2940нм, при чем последний позволяет достигать значимого клинического эффекта уже после 1 процедуры, тогда как эрбий 1540нм требует определенного курсового лечения, состоящего, как правило из 3 сессий. Механизмы действия данного вида лазера очень перекликаются с механизмами CO2 лазера и подробно описаны выше. Одним из преимуществ использования эрбиевого (Er:YAG) лазера, механизмы действия которого направлены на выравнивание рельефа поверхности и повышение трофики кожи, является существенное сокращение сроков реабилитации и снижение риска развития нежелательных явлений (Hedelund L, Moreau KER, Beyer DM, Nymann P and Haedersdal M., 2010; Chan NPY, Ho SGY, Yeung CK, Shek SYN and Chan HH., 2010).

Таблица 4

Параметры воздействия фракционного неаблятивного эрбиевого лазера (1550нм) при коррекции АР

Показания	Энергия мДж	% Покрытия	Количество проходов	Количество процедур
Атрофические рубцы постакне	30 – 40	15 – 20	4 - 6	5 – 7
Стрии	20 – 35	30 – 40	До 10	5

Если сравнивать Er:YAG-лазер и CO2-лазер то эпителизация обработанной поверхности отмечается в среднем за 5,5 дней по сравнению с 8,5 днями при CO2 – лазере; поствоспалительная эритема купируется за 3-4 недели; значительно снижается риск возникновения пигментации (Alster TS, Tanzi EL, Lazarus M., 2007).

Неаблятивные лазеры, такие как 1064нм Nd YAG и 1450 нм диодный лазер по данным ряда авторов имеют эффективность 40-50% после серии процедур, с эффективностью только при мелких атрофических рубчиках постаке с незначительным улучшением эпидермиса (Jordan R, Cummins C, Burls A., 2000).

Одной из эффективных комбинированных методик с CO2 лазером при гипертрофических рубцах является применение кортикостероидов в виде инъекций после абляции данным видом лазера (Verma KK., 2002). Однако для применения при атрофических рубцах данный метод не обоснован, более того целевые хромофоры, а в данном случае это избыточное коллаген образование являются противоположными с АР.

Обнадеживающими можно считать сведения о применении неодимого лазера в коррекции атрофических рубцов (Tanzi EL and Alster TS., 2004; Min SU, Choi YS, Lee DH, Yoon MY and Suh DH., 2009). Основными механизмами при действии данного вида ЛИ является глубокий прогрев с усилением микроциркуляции и трофики тканей, что реализуется в клинически значимом эффекте репарации рубцовой ткани (Sadick NS and Schecter AK., 2004; Chan HHL, Lam LK, Wong DSY, Kono T and Trendell Smith N., 2003; Badawi A, Tome MA, Atteya A, Sami N and Morsy IAL., 2011; Wanitphakdeedecha R, Manuskiatti W, Siriphukpong S and Chen TW., 2009;. Chua SH, Ang P, Khoo LSW and Goh CL., 2004).

Одним из перспективных направлений применения лазерных технологий при атрофических рубцах можно считать использование метода фракционного фототермолиза, который за счет частичного (не тотального) воздействия позволяет получить лучшие результаты при меньшем повреждении тканей, при чем для проведения данной методики могут использоваться различные

источники ЛИ (Jih MH, Friedman PM, Kimyai Asadi A and Goldberg LH., 2004; Tanzi EL and Alster TS., 2002; Park GH, Rhee DY, Bak H, et al., 2011; Cho SB, Lee JH, Choi MJ, Lee KY and Oh SH., 2009; Deng H, Yuan D, Yan C, Lin X and Ding X., 2009; Koo SH, Yoon ES, Ahn DS and Park SH., 2001). Данная методика показала достаточно высокую эффективность в коррекции атрофических рубцов (Bencini PL, Tourlaki A, Galimberti M, Longo C, Pellacani G, De Giorgi V, Guerriero G., 2012; Alster TS, Tanzi EL, Lazarus M., 2013).

Определенный интерес вызывают исследования по комбинированному применения лазеротерапии в методе фракционного фототермолиза и поверхностного пилинга, когда синергизм действия и суммация физиологических эффект ов позволяют достигать косметологически приемлемых результатов у более, чем половины пациентов (Kang WH, Kim YJ, Pyo WS, Park SJ and Kim JH. Atrophic acne scar treatment using triple combination therapy: dot peeling, subcision and fractional laser. J Cosmet Laser Ther 2009; 11: 212–215).

Имеются сведения об эффективности не лазерных источников света в коррекции атрофических рубцов. Тем не менее, использование светодиодов в качестве терапевтического ресурса остается спорным. Есть исследования, касающиеся сопоставимости биологических эффектов светодиодных источников и лазера. В которых приводятся данные исследований в лабораторных условиях и на животных со сравнительным анализом данных источников, по результатам которых можно констатировать аналогичные механизмы действия с идентичными биологическими эффектами, реализующимися в снижение воспаления, увеличении пролиферации фибробластов, стимуляции ангиогенеза, формировании грануляционной ткани и увеличении синтеза коллагена (Abreu Chaves M, Rodrigues de Araújo A., 2014). Параметры облучения при этом также схожи между светодиодом и лазером. При этом можно отметить, что биологические эффекты зависят от параметров облучения, главным образом длины волны и дозы. Рассмотренные исследования показывают, что фототерапия, либо с помощью лазера или светодиода, является эффективным лечебным воздействием, которое способствует репарации тканей и имеет все

основания для применения при атрофических рубцах (Alster T.S., Tanzi E.L., 2005).

В литературных источниках имеются данные об эффективности применения импульсного лазера на красителях с длиной волны 585нм при коррекции рельефа рубцовых деформаций целевым хромофором для которого прежде всего являются сосуды (Shaffer J.Taylor S., Cook-Bolden F., 2002). Несмотря на отмеченный клинический эффект, данный вид ЛИ имеет ограничения и используется на завершающем этапе коррекции рубцов после хирургического вмешательства или механической дермабразии.

Одним из основных моментов использования лазерных технологий для коррекции рубцовых деформаций является вопрос частоты рецидивов патологического процесса. Так по данным ряда авторов после моно использования лазеров частота рецидивов может доходить до 100%: после применения импульсного ЛИ – 39% - 92%; после применения аргонового ЛИ – 45% - 93%; после использования Nd-YAG – 53% - 100% (Berman B., Bieley H.C., 1995; Berman B., Bieley H.C. 1996).

Метод фракционного фототермолиза – как один самых эффективных и безопасных методов коррекции рубцов

Одним из наиболее оптимальных режимов применения лазерных технологий является методика фракционного фототермолиза, обладающая высокой степенью безопасности по сравнению с другими методиками, на фоне сопоставимой или даже более выраженной клинической эффективности (Anderson RR, Parrish JA., 2004). В результате фракционного воздействия высокоэнергетического ЛИ на эпидермально-дермальные структуры кожи активируются трофические и репаративные процессы за счет повреждения окружающих тканей (Шептий О.В., Круглова Л.С., Жукова О.В., Эктова Т.В., Ракша Д.А., Шматова А.А., 2012). Под воздействием фракционного фототермолиза (ФФ) в дерме образуются ограниченные в пространстве зоны теплового повреждения, которые и являются триггерами процессов регенерации

в поврежденных тканях (Hantash BM, Bedi VP, Kapadia B, Rahman Z, Jiang K, Tanner H, et al., 2007).

Через неделю после воздействия отмечается восстановление эпидермальной поверхности, а уже через 3 месяца происходит полное обновление поврежденной дермы с восстановлением коллагена и эластина в зонах микротермального повреждения, при этом, что особенно важно, фиброзирования дермы не происходит (Clementoni MT, Gilardino P, Muti GF, Beretta D, Schianchi R., 2007; Trelles MA, Mordon S, Velez M, Urdiales F, Levy JL., 2009).

В ряде исследований была доказана и высокая эффективность, и безопасность использования ЛИ в методе ФФ при лечении мелазмы, рубцов постакне и послеоперационных рубцов, при удалении пигментных пятен и периорбитальных морщин (Houk LD, Humphreys T., 2007; Geronemus RG., 2006; Kim S and Cho KH., 2009; Alexiades-Armenakas MR, Dover JS, Arndt KA., 2012).

Таким образом, анализируя данные по механизмам действия и использованию высокоинтенсивной лазерной терапии, становится очевидным, что, несмотря на достаточно обширный материал отечественных и зарубежных литературных источников, проблема коррекции атрофических рубцовых деформаций не теряет своей актуальности, и в этой связи разработка и научное обоснование новых инновационных методик, направленных на улучшение трофики и репаративных процессов в рубце является актуальной и своевременной. Разработка новых медицинских технологий и уникальных лекарственных препаратов создают определенные перспективы для повышения эффективности терапевтических мероприятий у пациентов с атрофическими рубцовыми поражениями. Такие методы могут быть внедрены в практику амбулаторно-поликлинических учреждений, что позволит оказывать специализированную помощь более широкому кругу пациентов с данной патологией.

1.5. Биологическая терапия в практической медицине

Основоположником применения препаратов тканевой (биологической) терапии является выдающийся советский ученый В.П. Филатов (1875-1956), офтальмолог и хирург, который впервые описал клинические эффекты плацентарных препаратов еще в первой четверти 20-го века. Особый импульс к развитию данного направления в медицине придали работы последних десятилетий, в которых раскрываются механизмы действия препаратов на основе плаценты в области клинической и экспериментальной фармакологии.

Плацентарные экстракты (ПЭ) или экстракты плаценты человека (ЭПЧ) на протяжении многих столетий применялись как средство народной медицины для заживления ран, с целью купирования воспаления, преимущественно в странах Азии. В современной медицине данные препараты нашли свое применение в ожоговой практике, для лечения радиационных повреждений кожи и трофических язв.

Еще профессор В.П. Филатов предположил, что экстракт плаценты содержит достаточно большое количество биогенных стимуляторов (пептиды, аминокислоты и др.), которые положительно влияют на все обменные процессы в организме. Благодаря его исследованиям в нашей стране с 30-х годов прошлого столетия было налажено производство разработанных им составов экстракта плаценты и взвеси плаценты.

Тканевая терапия (учение о биогенных стимуляторах). начиная с 40-х годов, активно исследуется и в других странах (Германия, Франция, Индия, Япония) (Bairoch A., and Apweiler R., 1997; Beyssac I, Martini MC, Cotte J., 1986; Julliard JH, Shibasaki T, Ling N, Guillemin R., 1980; Sastry BV, Tayeb OS, Barnwell SL, Janson VE, Owens LK., 1981; Sakura H, Aoki S, Ozawa T, Hashimoto T, Sakura N., 1991). Благодаря этим исследованиям раскрывается широкий спектр клинических эффектов и возможные области применений ЭПЧ (Torshin I. Yu., 2009;. Robinson ES, McKhann CF., 1935; Caruselli M, Tigano F., 1953; Kludas M, Knoblauch R., 1952; Novikova Z.I., 1985; Trebula J. 1952; Dillon RN, Majnarich JJ., 1951; Burger G, Wenzel G., 1953).

Многочисленные клинические эффекты препаратов на основе плаценты определяются молекулярным составом. Несмотря на то, что точных данных о составе до сих пор нет, так как в различных доступных публикациях сведения порой носят противоречивый характер, однако можно с уверенностью утверждать о наличие более чем 4 тысяч протеинов, включая факторы роста, цитохромы, факторы фибринолиза, ферменты энергетического метаболизма и т.д (Bairoch A., and Apweiler R., 1997), в ряде работ были идентифицированы простагландины (Beyssac I, Martini MC, Cotte J., 1986; Julliard JH, Shibasaki T, Ling N, Guillemin R., 1980), энкефалины и другие нейропептиды (Sastry BV, Tayeb OS, Barnwell SL, Janson VE, Owens LK., 1981; Sakura H, Aoki S, Ozawa T, Hashimoto T, Sakura N., 1991), ряд микроэлементов (прежде, всего, значительные количества органического цинка) (Громова О.А., Торшин И.Ю., Волков А.Ю., Смарыгин А.В., 2010).

Рис. 5. Основные направления по использованию экстрактов плаценты в соответствие с анализом 3500 публикаций (% соответствует количеству опубликованных исследований касаемо данной тематики за период 1950-2010 гг) [14].

Системный анализ всех полученных данных по составу плацентарных экстрактов и, что очень важно, по белковому составу –одно из приоритетных направлений биоинформационных исследований. Эти данные являются основой для проведения экспериментальных и клинических исследований по изучению эффективности применения экстрактов плаценты.

Плацентарные белки / пептиды в качестве модификаторов биологического ответа, на сегодняшний день достаточно хорошо изучены. Экстракт человеческой плаценты проявляет высокую трофогенную активность за счет содержащихся в нем ферментативных веществ в том числе убиквитина, что обуславливает его активность в процессах ремоделирования коллагена для заживления раневых поверхностей. Исследования на протяжении многих лет обогатили наше понимание механизмов заживления ран, которые, происходят через взаимодействие большого числа регуляторных молекул и клеточных медиаторов. Процессы репарации проходят через упорядоченный каскад событий, которые в целом можно разделить на три взаимосвязанных динамических фазы; а именно воспалительный или экссудативный период, пролиферативный период и фаза регенерации и реконструкции (Steed DL, Donohoe D, Webster MW, Lindsley L., 1996; Diegelmann RF, Evans MC., 2004; Witte MB, Barubul A., 2002; Gurtner GC, Werner S, Barrandon Y, Longaker MT., 2008). Ряд внеклеточных и поверхностных протеаз, в координации с различными регуляторными молекулами, такими как цитокины и факторы роста, координирует деградацию и синтез внеклеточного матрикса, чтобы обеспечить эффективную репарацию (Moali C, Hulmes DJ., 2009; Page-McCaw A, Ewald AJ, Werb Z., 2007). Из различных протеаз, наиболее значимыми являются цинк-зависимые матричные металлопротеиназы (MMP). Которые напрямую участвуют в репарации ткани, контролируя агрегацию тромбоцитов, макрофагов и функции нейтрофилов, миграцию и пролиферацию клеток, ангиогенез и секрецию коллагена и ремоделирования внеклеточного матрикса (Metzmacher I, Ruth P, Abel M, Friess W., 2007 Zhang D, Samani A, Brodt P., 2003; Joo C, Seomun Y., 2008). Семейство металопротеаз можно разделить на подгруппы:

коллагеназы, желатиназы, стромелизины и MMP мембранного типа (ММП-МТ) на основе их субстратной специфичности и структуры. Различные коллагеназы - коллагеназы-1 (MMP-1), коллагеназы-2 (MMP-8), и коллагеназы-3 (MMP-13) - обладают уникальной способностью расщеплять собственные фибриллярные коллагены типа I, II и III на конкретном участке генерирования N- и C-концевые фрагменты, приблизительно в соотношении 3:1, которые денатурируют при 37 ° C и в дальнейшем подвержены влиянию других MMP, таких как желатиназы и неспецифические протеазы (Johansson N, Ala-aho R, Uitto V, Grénman R, Fusenig NE, et al., 2000; Shapiro SD., 1998).

Протеазы и их ингибиторы регулируют баланс между деградации и регенерации тканей. Медленное удаление некротических тканей задерживает начало репарации в то время как избыток протеолитической активности разрушает факторы роста и их рецепторы, а также ингибирует ангиогенез и распад грануляционной ткани в результате повреждения тканей (Lund LR, Rømer J, Bugge TH, Nielsen BS, Frandsen TL, et al., 1999; Trengove NJ, Stacey MC, Macauley S, Bennett N, Gibson J, et al., 1999).

Иммуномодулирующее действие ЭП обеспечивается как непосредственно иммунорегулторными эффектами самих пептидов так и других компонентов, обладающих антиоксидантными свойствами (Togashi S, Takahashi N, Iwama M, Watanabe S, Tamagawa K, Fukui T., 2002; Park SY, Phark S, Lee M, Lim JY, Sul D., 2010; Kang SS, Woo SS, Im J, Yang JS, Yun CH, Ju HR, Son CG, Moon EY, Han SH., 2007; Kim YS, Park JJ, Sakoda Y, Zhao Y, Hisamichi K, Kaku T, Tamada K., 2010).

Составляющие активные вещества ЭП через активацию внутриклеточных сигнальных путей JNK/SAPK посредством задействования ключевых факторов транскрипции лейкоцитарных клеток крови - NF-kappaB и AP-1, способствуют дозо-зависимому увеличению синтеза РНК и непосредственно белка интерлейкина-8 (Kang SS, Woo SS, Im J, Yang JS, Yun CH, Ju HR, Son CG, Moon EY, Han SH., 2007). При исследовании реакции гиперчувствительности у лабораторных мышей, применение экстракта плаценты способствовало

снижению числа CD4(+) Т-клеток в периферической крови и переключению иммунного ответа по пути Th2 цитокинового профиля (Kim YS, Park JJ, Sakoda Y, Zhao Y, Hisamichi K, Kaku T, Tamada K., 2010).

В нескольких работах было доказано, что в состав ЭПЧ входят такие антиоксиданты как тирозин, фенилаланин, урацил, триптофан (Togashi S, Takahashi N, Iwama M, Watanabe S, Tamagawa K, Fukui T., 2002). У крыс препараты ЭП в значительной степени ослабляла вызванные бензоапиреном окислительные повреждения клеток и иммунотоксичность (Park SY, Phark S, Lee M, Lim JY, Sul D.,2010).

Определенный интерес представляют работы по применению ЭП при артритах (Rogers BJ, Chang L, Yanagimachi R., 1979). На моделях остеоартроза, вызванного монойодацетатом, введение препартата на основе плаценты блокировало деградацию протеогликана в суставном хряще, также отмечалась инактивация коллагеназ типа ММП-2 и ММП9, которые отвечают за ускоренную деградацию коллагеновых волокон соединительной ткани. В работе Kim JK, Kim TH, Park SW, Kim HY, Kim S, Lee S, Lee SM. (2010).Было показано, что применение препаратов плаценты приводит к уменьшению деформации коленных суставов. При использовании в частности препарата Лаеннек (производства Japan Bio Products) получены обнадеживающие результаты в лечении больных псориазом и атопическим дерматитом (Novikova Z.I., 1985). При этом было показано, что положительная динамика сопровождалась снижением уровней белков острой фазы.

Плацентарные экстракты использовались в лечении пародонтоза (Gatti PL, Silvestrini-Biavati A, Rondelli C., 1984). В данных публикациях нашли отражение положительные результаты при данной патологии которые в основном выражались в ускоренном купировании симптомов воспаления при топическом применении экстракта плаценты.

Эффективность препаратов плаценты также изучалась при заболеваниях дыхательных путей, при этом в педиатрической практике применялись гамма

глобулины из ЭП для терапии детей с бронхиальной астмой (Vecchi V, Faldella G, Paolucci G., 1977).

Применение экстракта плаценты человека показало достаточно хорошую эффективность при хронических язвах и длительно незаживающих раневых дефектах (Datta P, Bhattacharyya D.,2004).

На сегодняшний день производство препаратов плаценты подведено под единый стандарт (Chakraborty PD, Bhattacharyya D., 2005). Изучение биохимических характеристик экстракта привели к идентификации фибронектина типа III-подобного пептида и доказали способность к индукции перитонеальных макрофагов (Chakraborty PD, Bhattacharyya D, Pal S, Ali N.,2006) и повышению адгезии клеток (Nath S, Bhattacharyya D.,2007). В исследованиях была показана способность плацентарных препаратов вызывать стабилизацию активности трипсина, возможно, через фибронектин III-подобный пептид (De D, Chakraborty PD, Bhattacharyya D., 2011). Учитывая важность протеаз в процессах репарации были проведены исследования стабильности трипсина, коллагеназ и ММР в плацентарных препаратах, которые показали полное сохранение протеолитической активности, что достаточно неожиданно, так как экстракт изготовляется при повышенных температуре и давлении, когда большинство ферментов необратимо инактивируется. Компонент, который позволяет сохранять протеолитическую активность относится к белкам - убиквитин. Уже известно, что убиквитин и убиквитин-подобные белки (Ubls), известные как "ubiquitons", выполняют множество важных функций, таких как деградация белков, связывание антигена, апоптоз, биогенез органелл, клеточный цикл и митоз, транскрипция ДНК, дифференциация клеток и сигнальные пути иммунного ответа (Daulny A, Tansey WP., 2009; Sakai N, Sawada MT, Sawada H., 2004; Seifert U, Krüger E., 2008; Woelk T, Sigismund S, Penengo L, Polo S., 2007; Wullaert A, Heyninck K, Janssens S, Beyaert R., 2006). Актуальность этого вывода заключается в том, что убиквитин - как пептид в экстракте плаценты может иметь важные последствия для процессов репарации и трофики тканей, а данное

обстоятельство объясняет один из возможных механизмов действия данных препаратов.

Общеизвестным фактом является то, что ЭП способствуют более раннему заживлению раневых дефектов и способствует закрытию дефектов кожи (Tielsch R., 1961), в том числе при применении в ранний послеоперационный период (Briguglio A., 1962).

Одной из первых зарубежных работ, в которой отражена эффективность топического использования ПЭ по методике описанной Филатовым в терапевтическом комплексе ожоговых ран была публикация Aberasturis Cabrera (1954).

Эффективность препаратов ПЭ с целью ускорения репаративных процессов основывается на иммуномодулирующем, трофическом, противовоспалительном эффектах, а также объясняется влиянием на активацию тромбоцитов (Nath S, Bhattacharyya D., 2007; Chakraborty PD, Bhattacharyya D., 2005; Chandanwale A, Langade D, Mohod V, Sinha S, Ramteke A, Bakhshi GD, Motwani M., 2008; Ayan I, Esenkaya I, Karakaplan M, Germen B, Milcan A, Zorludemir S, Ozcan C., 2007).

Известно, что ЭФР способствует пролиферации и дифференциации эпидермоцитов. Активность ПЭ, в отличие от ЭФР, с одной стороны, не влияет на пролиферацию при малом содержании клеток и не приводит к изменениям в морфологии субпопулций клеток (что характерно для ЭФР). С другой стороны, активность экстракта плаценты характеризуется синергическим эффектом, наблюдаемом при ЭФР (O'Keefe EJ, Payne RE, Russell N., 1985), что и лежит в основе ускорения эпителизации и способствует нормальному коллаген образованию с типичной архитектоникой.

Исследования последних лет позволили выделить несколько механизмов, способствующих усилению репарации и трофики в тканях при использовании препаратов на основе плаценты. Основные из них перечислены ниже:

- активация пептидного фрагмента идентичного фибронектину III типа (Chakraborty PD, Bhattacharyya D., 2005);

- повышение количества других факторов роста – трансформационного ростового фактора (TGF), фактора роста фибробластов (FGF) [39], фактора роста эндотелия (VEGF) (Hong JW, Lee WJ, Hahn SB, Kim BJ, Lew DH., 2010)];

- активация специфических АТ и Т-супрессорной субпопуляции лимфоцитов с высвобождением аллографтов (Duc HT, Masse A, Bobe P, Kinsky RG, Voisin GA., 1985);

- повышение тропности нейтрофилов в очаги поражения за счет глутамат, который стимулирует хемотаксис нейтрофилов (Gupta R, Chattopadhyay D., 2009);

- дозозависимая секреция гамма-интерферона за счет продукции макрофагами синтазы оксида азота (Chakraborty PD, Bhattacharyya D, Pal S, Ali N., 2006).

Также немаловажное значение имеют антиагрегантные свойства ПЭ, за счет содержащихся в ней тромботических факторов (тромбопластин, плацентарный фактор XIII и плацентарный ингибитор урокиназы) и анти тромботических факторов (плацентарный активатор плазминогена и ингибитор агрегации тромбоцитов) (Shidara Y., 1984).

В исследованиях было показано, что применение ПЭ за счет АДФ-ной активности приводит к статистически значимому дозо-зависимому торможению агрегации тромбоцитов (Sur TK, Biswas TK, Ali L, Mukherjee B., 2003).

На ряду с иммуномодуляцией и стимуляции репаративных процессов, обуславливающих эффективность при патологических процессах связанных с нарушением процессов заживления или в основе, которых лежит иммуноопосредованной воспаление, перспективным направлением использования ЭПЧ является воздействие на нейротрофическую функцию. Доказано, что ПЭ вызывают выраженный нейротрофический эффект. Так в эксперименте на крысах при применении ЭПЧ отмечалась регенерация седалищного нерва за счет роста аксонов, причем число аксонов покрытых миелиновой оболочкой было выше при использовании ПЭ (Ayan I, Esenkaya I, Karakaplan M, Germen B, Milcan A, Zorludemir S, Ozcan C., 2007).

В дермато косметологии применения ЭПЧ обосновано с целью коррекции инволютивных изменений кожи, для достижения наилучших результатов ПЭ используется в методу мезотерапии. При этом действие экстракта плаценты на чисто внешние аспекты старения – далеко не основной эффект от применения препаратов данной группы. Известно, что старение организма запрограммированный процесс, при котором происходит снижение активности функционирования всех органов и систем. И именно функциональная активность ЦНС и в определенной степени регенеративная способность гепатоцитов может тормозить процессы старения (Гусев Е.И., Скворцова В.И., 2002). Поэтому, нейропротекторный (т.е. поддержка функций ЦНС) и гепатопротекторный эффекты ЭПЧ могут быть весьма полезны в комплексе антивозрастной коррекции.

Нейропротекция прежде всего направлена на защиту нейронов от дегенерации за счет избирательного действия на метаболизм в нервной ткани с активацией ее функциональной деятельности (Торшин И.Ю., Громова О.А, , 2008).

Механизм нейротрофического эффекта ЭПЧ обеспечивается глутаматом, который стимулирует хемотаксис нейтрофилов, необходимый для процесса репарации (Gupta R, Chattopadhyay D., 2009), и оказывает кумулятивное действие на функционирование нейронов за счет поддержания определенного уровни мозгового нейротрофического фактора (BDNF) и фактора роста нервов (NGF). Физиологические уровни глутамата регулируют нейрогенез, синаптогенез, рост нейритов, и выживание нейронов (Mattson MP, Mark RJ., 1996). Также изчестно, что клетки-предшественники нейронов, при воздействии на них глутамата, увеличивают скорость митозов и потенциал к репарации (Suzuki M, Nelson AD, Eickstaedt JB, Wallace K, Wright LS, Svendsen CN., 2006; Meng H, Gao R, Dai Q, Qiao X., 2007; Lipsky RH, Marini AM., 2008).

Еще одним моментом обеспечивающих нейротрофическое действие ЭПЧ является фактор роста нервов (ФРН, англ. NGF), который в достаточном количестве содержится в данных препаратах (Toti P, Ciarmela P, Florio P, Volpi N,

Occhini R, Petraglia F., 2006). Следует отметить, что фактор роста нервов обладает не только нейротрофическим, но и непосредственным нейропротекторным действием, что определяется активацией процессов внутриклеточной сигнализации и как следствие снижает уровень апоптоза нервных клеток (Ibanez CF., 20020.

Молекулярные составляющие ЭПЧ оказывают многогранное нейротрофическое воздействие, в частности за счет повышения уровня аксонально-связанного белка GAP43 и белка цикла клеточного деления 2 (т.н. cdc2 белок) (Seo TB, Han IS, Yoon JH, Seol IC, Kim YS, Jo HK, An JJ, Hong KE, Seo YB, Kim DH, Park SK, Yang DC, 2006). Последнее может соответствовать мобилизации защитных и регенеративных резервных возможностей центральной нервной системы.

Таким образом, многогранность терапевтических эффектов плацентарных препаратов, обусловленных активными веществами, входящими в состав, открывает широкие перспективы применения данных лекарственных средств в различных областях медицины, в том числе и в дерматокосметологии. Теоретическим обоснованием для включения в комплекс терапевтических мероприятий при атрофических рубцовых деформациях ЭП можно считать практически все клеточные механизмы и терапевтические эффекты, в том числе иммуномодулирующий, вегетокорригирующий, репаративный, трофический и нейрогуморальный.

К таким препаратам относится «Лаеннек», который обеспечивает воздействие на биологически активные точки различных тканей организма. В состав данного препарата входят:

- клеточные факторы роста, в том числе трансформирующий фактор роста TGF-β, фактор роста фибробластов FGF, эпидермальный фактор роста EGF, фактор роста нервов NGF, инсулиноподобный фактор роста IGF-1, колониестимулирующий фактор CSF и т.п.;
- про- и противотивовоспалительные цитокины (IL-1, 10, 6, 12, 8);

- восемнадцать аминокислот в конфигурации левовращающихся структур
- антиоксиданты в том числе около 100 ферментов;
- витаминный комплекс, содержащий водо- и жирорастворимые витамины C, E, D, B1, 2, 6, 12;
- минеральные вещества (более 40 минералов), с наибольшим содержанием цинка, серы, кобальта и фосфора;

Все вышеперечисленные активные компоненты препарата «Лаеннек» являются низкомолекулярными, что обеспечивает их хорошее проникновение в ткани и обуславливает возможность введение препарата в методе лекарственного фореза.

1.6. Введение лекарственных препаратов в методе фореза: теория и практика

Одним из самых актуальных направлений физиотерапии применительно к дерматологии и эстетической медицине является разработка методов лекарственного фореза, позволяющих без инъекционно вводить препараты непосредственно в кожу, не нарушая ее целостности (Круглова Л.С., 2012). Особенно эти методы востребованы при коррекции рубцовых деформаций, когда изменение структур дермы и гиподермы значительно снижают проникновение топических лекарственных препаратов.

На сегодняшний день для введения лекарственных средств используют следующие факторы: электромагнитное поле (электрофорез, фармафорез), магнитное поле (магнитофорез), лазерное излучение (фотофорез), ультразвук (ультрафонофорез). В основе механизма действия методов фореза лежит не только местное воздействие самим физическим фактором и лекарственным препаратом, но и реакция организма на оказываемое физиовоздействие через механизмы нейрорефлекторной и гуморальной регуляции (Боголюбов В.М., Пономаренко Г.Н., 1999).

Для проведения методов фореза все потенциальные лекарственные средства проходят обязательное физико-химическое исследование на предмет устойчивости препарата при воздействии физиотерапевтического фактора, а также для отработки оптимальных параметров воздействия при которых вещество не разрушается и не теряет своих фармакологических эффектов (Круглова Л.С., 2012; Круглова Л.С., Шаблий Р.А., Финешина В.И., Финешина Е.И., 2012).

Основными преимуществами методов фореза является суммация терапевтических эффектов, вызываемых физическим фактором и лекарственным препаратом, помимо этого отмечается взаимное потенциирование их эффектов и пролонгация действия или эффект «после действия» когда лекарственный препарат во временных рамках периода его полураспада оказывает клинический эффект (Миненков А.А., 1989).

Основным физическим фактором, используемым в методе фореза является электромагнитное поле. До сих пор многие клиницисты предпочитают электрофорез из-за его доступности и хороших результатов. В ряде случаев при непереносимости лекарственного средства или наличии противопоказаний для тепловых процедур – это единственная возможность его топического применения (Москвин С.В., Буйлин В.А., 20064 Круглова Л.С., 2007). В методе электрофореза используются лекарственные средства, устойчивые при воздействии электрического поля и обладающие свойствами электролитической диссоциации. Развитие медицинской науки позволяет научно обосновано использовать более 100 лекарственных средств для проведения электрофореза. Помимо терапевтических эффектов самого препарата данный метод обладает противовоспалительным, бактерицидным, десенсибилизирующим, репаративным, трофическим и другими физиологическими эффектами. Поэтому, его использование показано при различных дерматозах (красный плоский лишай, экзема, атопический дерматит, очаговая склеродермия).

При рубцовых деформациях в основном при гипертрофических и келоидных рубцах с успехом применяется электрофорез препаратов с

ферментативной активностью (гиалуронидаза, коллагеназы), а также кортикостероидами (гидрокортизон, дексаметозан) (Потекаев Н.Н., Круглова Л.С., 2012). Патогенетическая обоснованность использования ферментов в методе электрофореза основывается на многочисленных исследованиях по эффективности применения данных сочетанных методов и касается в основном раннего этапа формирования рубцовой деформации. Лечение рекомендуется начинать со средств с гиалуронидазной активностью, поскольку при эпителизации раневого дефекта и в раннем этапе образовании рубца, в нем преимущественно определяются гликозаминогликаны (Шматова А.А., Круглова Л.С., Стенько А.Г., Шустов С.А., 2013). Поэтому использование ферментативных препаратов способствует уменьшению количества кислых полисахаридов и улучшению процессов микроциркуляции, что лежит в основе купирования избыточного коллаген образования. При сформированном рубце целесообразно использование электрофореза с коллагеназами с целью нормализации коллаген образования и разрушения избытка его.

В последние годы достаточно активно используется введение лекарственных препаратов с помощью ультразвуковой волны – метод ультрафонофореза. В исследованиях доказано, что под воздействием ультразвука значительно повышается адсорбционная возможность эпидермально-дермальных слоев кожи, что обуславливает не только большее количество вводимого препарата, но и его более глубокое проникновение. Однако, необходимо помнить, что под действием УЗ может в значительной степени меняться фармакодинамика лекарственных препаратов, поэтому обязательным условием является физико-химическое исследование на предмет устойчивости и как следствие далеко не все препараты могут вводится с помощью ультразвука. К достоинствам метода можно отнести увеличение концентрации лекарственного средства в коже и его сохранение в течение до 12 часов (но с учетом периода полураспада препарата) (Миненков А.А., 1998). За счет этого лекарственное средство, введенное методом ультрафонофореза, на протяжении всего этого времени постепенно попадает в очаги, в проекции данного метамеру с озвученной поверхностью.

Фармакологическая активность лекарственного препарата при этом значительно повышается (Потекаев Н.Н., Круглова Л.С., 2012). Терапевтический эффект ультрафонофореза обуславливается следующими моментами: форетической активности самого ультразвука, так на частоте УЗ равной 880 кГц препарат поступает в ткани значительно в большей степени, чем при воздействии УЗ на 2640 кГц; параметров воздействия – при непрерывном режиме интенсивность больше, чем при импульсном, лабильная методика проведения процедур также повышает эффективность. Определенную роль играет локализация воздействия, что в большей степени обусловлено особенностями строения кожи в той или иной области (эффект в области живота значительно превосходит эффект при воздействии на область спины). При рубцовых деформациях (гипертрофические и келоидные) доказана эффективность ультрафонофореза гидрокортизона, хороший эффект отмечен и при озвучивании патологического очага после предварительного обкалывания кортикостероидами (Куприн П.Е., 1998).

Сравнительно «молодым» методом лекарственного фореза является фотофорез или дазерофорез. Для проведения которого в современной дерматологии и косметологии успешно применяются красный (0,63нм) и инфракрасный (0,89нм) спектр ЛИ, которые обладают обширным диапазоном лечебных эффектов (Дэйвида Дж. Голдберг, 2010). К основным терапевтическим эффектам фотофореза можно отнести противовоспалительный, трофический, антипролиферативный, иммуномодулирующий, вегетокорригирующий. Посредством стимуляции окислительно-восстановительные процессов в тканях и микрогемодинамики, ЛИ положительно влияет на репаративные и трофические процессы в очагах поражения при различных дерматозах. Под воздействием лазерного излучения увеличивается транспортировка кислорода в ткани и отмечается стимуляция протеолитических процессов. В совокупности с вводимым в методе фотофореза лекарственным препаратом с его физиологическими эффектами, ЛИ способствует стабилизации состояния клеточных мембран и вызывает антиоксидантный эффект. Данное обстоятельство позволило теоретически обосновать и с успехом применять фотофорез 5-

фторурацила, гидрокортизона в комплексном лечении преимущественно гипертрофических рубцов (Потекаев Н.Н., Круглова Л.С., 2012).

Магнитофорез в основном используется в дермато косметологии в различных «омолаживающих» программах с целью усиления эффекта косметического препарата. Магнитное поле (импульсно, бегущее) в основном оказывает лимфодренажное и противоотечное действие, что особенно ценно при проведении агрессивных косметологических воздействий (лазерные шлифовки, пластические операции) (Илларионов В. Е., 2003). Для проведения магнитофореза используются космецевтики (увлажняющие средства, гомеопатические препараты) как с целью улучшения качественных характеристик кожи, так и с целью профилактики осложнений процедур проводимых с повреждением кожных покровов.

Фармафорез - это инновационная разновидность лекарственного электрофореза. В основе методики лежат физиологические эффекты, вызываемые сочетанным действием на ткани импульсного низкоэнергетического электромагнитного поля сложной структуры и лекарственного препарата (Стенько А.Г., Щукина Е.В., Шматова А.А., Шугинина О.И., Жукова О.В., Течиева С.Г., 2014). Физико-химической основой при взаимодействии данного фактора и лекарственного средство является электролитическая диссоциация – на долю которой приходится до 90%, остальной препарат поступает в ткани за счет электроосмоса и простой диффузии. В методу фармафореза лекарственное вещество может доставляться на глубину до 10 – 12 см. Как и при других методах фореза происходит депонирование лекарственного препарата в тканях, и усиленное его проникновение через протоки потовых и сальных желез, а также меж эпителиальные поры.

Данный метод лекарственного фореза имеет определенные особенности, которые выгодно отличают его от других методов. Прежде всего, это минимальное количество препарата необходимого для достижения клинически значимого эффекта. Усиление фармакологической активности лекарственного средства обусловлено влиянием электромагнитных полей на активацию

лекарственных соединений при условии наличия у последней определенного электрического заряда (ион, моль-ион), что позволяет им взаимодействовать не только на уровне химических реакций, но и вступать в электрическое взаимодействие с клеточными рецепторами. Еще одним преимуществом является отсутствие побочных реакции, свойственных лекарственным препаратам при введении их другими способами, так как в этом случае в организм поступают их малые количества и действие ограничено местом введения, а в кровоток препарат не поступает. Данная методика позволяет доставлять препарат непосредственно в очаги поражения. Но основной отличительной чертой данного метода является возможность введения любого фармпрепарата. К примеру, в методе электрофореза возможно использование 200 препаратов, которые в обязательном порядке обладают электрофоретической способностью. Электродным фармафорезом можно вводить любое активное вещество без использования специальных буферов и растворителей, посредством использования специального электропроводящего геля.

Противопоказания к применению электродного фармафореза минимальны, при этом следует отметить, что даже онкологические заболевания не являются противопоказанием, если при этом не противопоказан сам лекарственный препарат.

В практической физиотерапии принято различать виды электрофореза в зависимости от следующих характеристик:

- в соответствие с характеристикой физического фактора электромагнитной природы - гальванический ток, диадинамический ток, синусоидально-модулированный ток, флюктуирующий ток, импульсный тока, к последнему виду как раз и относится электродный фармафорез.

- в соответствие со способом поступления лекарственного вещества через кожный барьер - транскутанный, через слизистые оболочки и раневые дефекты. Для фармафореза характерны все виды трансдермальной доставки лекарственного вещества.

Препарат при введении методом фармафореза распределяется в тканях послойно. Меньшая его часть поглощается в эпидермальных слоях, однако большая часть проникает в дерму и гиподерму, где равномерно распределяется, создавая своего рода депо, которое для некоторых препаратов (цинк, медь) может сохраняться до 3-х недель. При этом создается достаточно высокая локальная концентрация препарата. Что позволяет осуществлять воздействие на патологические очаги в тканях, где имеются явления капиллярного стаза, тромбоза, некроза и инфильтрации. Данные аспекты обуславливают торпидность таких очагов при топической терапии. Метод фармафореза отличается высоким профилем безопасности, как правило какие-либо побочные реакции не отмечаются.

Известно, что проникновение лекарственного препарата через роговой слой эпидермиса может происходить по следующим путям:

- через эпидермоциты;
- через межклеточный матрикс;
- и дополнительно через протоки волосяных фолликул, потовых и сальных желез.

Последний механизм проникновения наиболее характерен для водорастворимых средств, поскольку протоки характеризуются определенной полярностью (электрическим потенциалом). При особых условиях, например, использование ионофореза, этот путь является основным. Однако в большинстве случаев проникновение осуществляется путем простой диффузии (трансэпидермальный путь), включающей в себя внутри- и межклеточные пути. При прохождении по внутриклеточному пути преимущества имеют липофильные препараты, когда доказано большее проникновение жирорастворимых препаратов. Имеющих более высоких коэффициент проницаемости через эпидермальный барьер. Поэтому ограничения для проникновения вещества, обусловлены барьером гидрофобной природы, в частности липидными структурами внеклеточной матрицы. Таким образом, повышенная липидо растворимость лекарственного средства с одной стороны способствует его

высокому накоплению в роговом слое эпидермиса, но с другой стороны препятствует его проникновению в более глубокие слои. В тоже время внутриклеточный путь транспортировки лекарственного средства предполагает проникновение молекулы через клеточную мембрану эпидермоцитов с последующим поступлением молекулы вещества в гидрофильные слои эпидермоцита, в то время как липофильные молекулы располагаются в зонах с высоким содержанием липидов. После прохождения поверхностного (рогового) слоя эпидермиса молекулы лекарственных препаратов распределяются в эпидермально-дермальных слоях, где происходит как инактивация препарата, так и активация в случае использования пролекарственных веществ.

Реализация терапевтического потенциала лекарственного вещества, вводимого в ткани методом электродного фармафореза происходит по несколькими путями:

- импульсное постоянное электромагнитное поле вызывает постоянное и длительное раздражение С-волокон эпидермиса, которое сопровождается возникновением электрического потенциала, воздействующего на тканевые реакции и изменяющего биохимические клеточные процессы. Эти реакции осуществляются по принципу «обратной связи» с вовлечением нейро-рефлекторных путей в проекции данного метамера. Активация рецепторов периферической вегетативной нервной системы в итоге реализуется в виде общей реакции адаптивных и регуляторных систем, которое характерно для действия данного лекарственного вещества;

- локальное воздействие, обусловленное фармакологическими эффектами самого лекарственного препарата, активирует местные обменные процессы в тканях в проекции места воздействия;

- отдаленные эффекты воздействия, обусловлены поступлением препарата из созданного в дермальных слоях депо через лимфоток к органам, имеющим тропизм к данным активным веществам (гуморальное действие).

Помимо всего прочего импульсный постоянный ток является достаточно эффективным лечебным физиотерапевтическим фактором, который вызывает в

тканях определенные изменения в виде изменения физико-химического потенциала клеточных структур, влияющего на метаболические и внутриклеточные реакции, которые носят активизирующий, даже при условно нулевых значениях интенсивности тока, характер.

Источником данного физического фактора для проведения метода электродного фармафореза является блок аппарата ФАРМА ТЕБ, который состоит из электронного выпрямителя, сглаживающих пульсации фильтров, выходного регулировочного потенциометра и измерительного блока "авто диагности" (в комплексе имеется 17 стандартных программ), который работает по принципу «постоянного контроля» и каждые 20 миллисекунд определяет удельную электропроводность и диэлектрическую проницаемость тканей. Управление осуществляется посредством процессорного блока. На основании получаемых параметров подаваемого электросигнала, происходит расчет и формирование необходимого в данном конкретном случае импульса, который позволяет доставлять активное вещество лекарственного препарата на определенную глубину посредством всех дисперсионных путей диэлектрической проницаемости.

При использовании электродного фармафореза электромагнитное поле данного фактора в тысячу раз меньше электрического потенциала внутренних мембран клеток, которые являются своего рода экранами для внутриклеточной среды от воздействия постоянных и крайне низкочастотных внешних электромагнитных полей, поэтому в данном случае клетки не повреждаются.

К основным противопоказаниям можно отнести хронические заболевания в стадии декомпенсации, системные заболевания крови, нарушение целостности кожного покрова в местах воздействия, локальные расстройства кожной чувствительности, беременность, кахексия.

Показания к проведению электродного фармафореза на сегодняшний день достаточно обширны и определяются фармакологическими свойствами лекарственного средства и самого физического фактора. С успехом данный метод используется при гипертрофических и келоидных рубцовых деформациях.

Однако при атрофических рубцах до настоящего исследования он не применялся. Перспективным в этом отношении можно считать фармафорез с биологическими препаратами на основе плаценты.

Одним из инновационных фармацевтических препаратов является Лаеннек, который представляет собой вытяжку из плаценты. Активные вещества данного препарата с их терапевтическим потенциалом в отношении трофики тканей и нормализации микроциркуляторных процессов делают его весьма перспективным для применения при атрофических рубцовых деформациях в том числе в таком эффективном методе как фармафорез.

ГЛАВА 2. МАТЕРИАЛЫ И МЕТОДЫ ДИССЕРТАЦИОННОГО ИССЛЕДОВАНИЯ

2.1. Клинико-анамнестические данные пациентов, включенных в исследование

1 этап исследования

На 1 этапе работы ретроспективно были изучены 180 амбулаторных карт с целью проведения анализа основных триггерных факторов и сопутствующей соматической патологии у пациентов с атрофическими рубцами.

Из триггерных факторов были выявлены следующие патологии:

1.После вульгарных акне тяжелой степени тяжести – 51 пациент– 28,3%;

2.Беременность и период лактации – 29 пациентов -16,1%;

3.Метаболический синдром – 22 пациента – 12,2%;

4.Ожирение (во всей группе, в том числе среди пациентов с метаболическим синдромом и наборе избыточной массы тела во время беременности и периода лактации, при этом только 8 пациентов – 4,4% отмечали развитие АР связанное с увеличением массы тела) – 42 пациента – 23,3%;

5.Посттравматические (операционные разрезы, механические травмы) – 17 пациентов – 9,4%;

6.Прием стероидных препаратов с целью набора массы тела – 15 пациентов – 8,3%;

7.Поствоспалительные (разрешение кожных заболеваний) – 17 пациентов – 9,4%;

8.Системные ГКС (прием по поводу различных заболеваний) – 19 пациентов – 10,6%;

9.Применение топических ГКС – 2 пациента – 1,1%.

Таким образом, по данным обращаемости в косметологические учреждения основными триггерными факторами при развитии атрофических рубцов можно считать пост воспалительный процесс в том числе симптом комплекс постакне, беременность и период лактации и метаболический синдром (рис.6).

Рис. 6. Основные триггерные факторы атрофических рубцов по данным обращаемости в дермато-косметологические учреждения.

Возникновение пост воспалительных рубцов (7 пункт) отмечалось после разрешения следующих дерматозов:

Глубокие пиодермии – 11 пациентов - 64,7% от числа пациентов с пост воспалительными процессами.

Ограниченная склеродермия – 2 пациента – 11,1% от числа пациентов с пост воспалительными процессами.

Дискоидная красная волчанка – 2 пациента – 11,1% от числа пациентов с пост воспалительными процессами.

Васкулит – 2 пациента – 11,1% от числа пациентов с пост воспалительными процессами.

Сопутствующая соматическая патология

Рис. 7. Сопутствующая соматическая патология у пациентов с атрофическими рубцами (по данным ретроспективного анализа амбулаторных карт).

Из сопутствующей соматической патологии в анамнезе присутствовали: эндокринная патология – 53 пациента (29,4%), в том числе сахарный диабет – 23 пациента (12,8%), метаболический синдром – 22 пациент (12,2%), заболевания надпочечников (киста, гормон продуцирующая опухоль) – 14 пациентов (7,8%), заболевания щитовидной железы – 12 пациентов (6,7%), заболевания сердечно-сосудистой системы – 12 пациентов (6,7%), патология желудочно-кишечного тракта – 9 пациентов (5,5%) (рис.7).

Таким образом, достоверно значимой патологией в образовании АР по-видимому является эндокринная патология – 29,4% пациентов.

На основании проведенного анализа амбулаторных карт нами была разработана классификация атрофических рубцов с учетом триггерных факторов и клинической картины, а также временного фактора длительности существования очага (рис.8).

Рис. 8. Классификация атрофических рубцов, разработанная входе исследования.

Поскольку основными группами триггеров являлись либо гормонозависимые факторы, либо травматизация (нарушение целостности) кожи, в том числе разрешение воспалительных элементов с определенными клиническими характеристиками патологического кожного процесса эти моменты и легли в основу классификации.

Вопросы отягощенной наследственности при образовании рубцовых деформаций до сих пор остаются дискутируемыми. В нашем исследовании из 51 пациента с постакне наследственность была отягощена у 70,6%. Отягощенная наследственность при стриях (беременность и период лактации) отмечалась в меньшем проценте случаев и составила – 51,7%. Эти данные позволяют предположить существование определенной наследственной предрасположенности к развитию атрофических рубцов. И в большей степени данный факт влияет на профилактические мероприятия нежели, чем на саму эстетическую коррекцию.

2 этап исследования

На 2 этапе под нашим наблюдением находилось 78 пациентов которым в зависимости от группы исследования проводили комплекс терапевтических мероприятий, включающий применение селективной лазеротерапии, фармафореза препарата на основе плаценты в виде комбинации или монотерапии (распределение больных представлено в соответствующей главе). Среди пациентов преобладали женщины – 61,5%, мужчин соответственно было – 38,5%. Средний возраст пациентов составил 32,4±3,5 лет, при этом большинство пациентов находилось в возрасте от 25 до 40 лет – 87,2%.

Основные клинические разновидности у находившихся под наблюдением пациентов были следующие:

- в виде «сколотого льда» - отмечались у 32 пациентов (41,0%);
- блюдцеобразные – отмечались у 14 пациентов (17,9%);
- втянутые – отмечались у 6 пациентов (7,7%);
- широкие (линейные в виде вытянутых тяжей продольно оси тела (стрии))

– отмечались у 26 пациентов (33,3%).

Локализация процесса при элементах постакне была преимущественно – на лице, при гормонозависимых рубцах (метаболический синдром, ожирение, беременность) – преимущественно на животе и груди, при приеме стероидных гормонов с целью набора массы тела – на задней поверхности плеч (в области трицепса), боковой поверхности бедер. Пост воспалительные АР (эволюция элементов сыпи при различных дерматозах) преимущественная локализация была поверхность голеней. При различной локализации отмечалось варьирование формы и размеров атрофии.

Длительность существования рубцов была следующей:

- До 1 года – 32,1% (25 пациентов),
- От 1 года до 3 лет – 52,5% (41пациент),
- Более 3 лет – 15,4% (12 пациентов).

В соответствие с анамнезом, до обращения в клинику большинство пациентов получали различные виды терапии, но либо без эффекта, либо с незначительным эффектом, что и послужило причиной для повторного обращения. Так по нашим данным, предшествующее лечение оказывалось 88,5% пациентам, многие уже получали различные методики. Применялись следующие методы: наружное использование различных препаратов для коррекции атрофических рубцов – 82,1%, лазеротерапия, преимущественно (неодимовый лазер) – 41,0%, пиллинг – 34,6%, криотерапия – 30,8%, микродермабразия – 25,6%.

***Критерии включения в исследование*:**

- Возраст пациентов от 16 до 60 лет,
- Атрофические рубцы различной этиологии и локализации,
- Отсутствие противопоказаний для лазеро- и электротерапии,
- Согласие на участие в исследовании (добровольное информированное согласие),

- Выполнение назначений врача (высокая комплаентность).

***Критерии невключения в исследование*:**

- Противопоказания для проведения лазеротерапии и электролечения;
- Другие виды рубцов;
- Аллергическая реакция на препараты на основе экстракта плаценты;
- Сопутствующие заболевания или состояния, которые, по мнению исследователя, затрудняют интерпретацию результатов лечения или приводят к невозможности проведения процедур в рамках настоящего клинического исследования;
- ВИЧ-инфекция;
- Беременность и лактация;
- Злокачественные новообразования;
- Психические заболевания (психоз, бред, галлюцинации);
- Не следование инструкциям врача (низкая комплаентность);
- Пациенты с указаниями в анамнезе на наркотическую зависимость или постоянное потребление алкоголя;
- Участие в другом клиническом исследовании в последние 30 дней до начала настоящего исследования.

***Критерии исключения из исследования*:**

- Ошибочное включение;
- Серьезное отклонение от протокола исследования;
- Появление у пациента критериев исключения во время проведения исследования;
- Желание пациента выйти из исследования;
- Серьезные нежелательные явления или значительные отклонения в лабораторных анализах, требующие отмены проводимой терапии;
- Несоблюдение режима процедур.

2.2. Объективные методы исследования, использованные в работе

Находившимся под наблюдением пациентам в соответствие с целью и для решения поставленных задач проводились клинические и специальные методы исследования, которые соответствовали стандартным исследованиям при данной патологии.

Работа проводилась в 2 этапа:

На 1 – клиническом – были ретроспективно изучены амбулаторные карты пациентов, обратившихся за помощью с целью коррекции АР. Были проанализированы анамнестические данные из 180 амбулаторных карт.

На 2 этапе проводилась сравнительная оценка эффективности разработанного комбинированного фармако-физиотерапевтического метода и его составляющих у 78 пациентов с помощью клинических (дерматологические индексы) и специальных (УЗ-сканирование, ЛДФ, фотографирование) методов исследования.

2.2.1. Исследование основных клинических симптомов на основании индекса дерматологического статуса и GSS

В работе для оценки клинических симптомов был адаптирован Дерматологический Индекс Шкалы Симптомов (ДИШС), который оценивался до и после терапевтического комплекса. Основными показателями эффективности терапии при АР являлись: восстановление структуры кожи и подкожной клетчатки, улучшение микрорельефа и регресс клинических симптомов.

Индекс ДИШС включал оценку следующих клинических симптомов АР:

- Степень западения ткани: пятно (уровень окружающей ткани) – 1 балл, минус ткань – 3 балла;
- Размер до 0,5 см – 1 балл, до 1 см – 2 балла, более 1 см – 3 балла;
- Микрорельеф – гладкий – 1балл, морщинистый – 2 балла, в виде «папиросной бумаги» - 3 балла;
- Цвет – розовато-красный – 1 балл, синюшный 2 балла, белый – 3 балла;

- Тест на «растяжение» - возможно провести – 1 балл, невозможно провести – 3 балла;
- Телеангиоэктазии – нет –о баллов, есть – 3 балла;
- Вовлечение в процесс подлежащих тканей – нет –о баллов, есть – 3 балла;
- Зуд (болезненность) – слабо выражен -1 балл, умеренно выражен – 2 балла, сильно выражен – 3 балла.

Общий индекс ДИШС рассчитывали после суммации всех баллов, максимальное значение соответствовало 24 балла, минимальное – 0 баллов. В соответствие с индексом ДИШС по степеням тяжести проводили расчет следующим образом:

- 7 баллов – легко течение АР,
- 8-15 баллов средняя степень тяжести АР,
- более 16 баллов – тяжелое течение АР.

В соответствие со значениями до и после терапии индекса ДИШС (его редукция) эффективность терапевтического комплекса оценивалась следующим образом:

- Значительное улучшение – снижение индекса более, чем на 80%;
- Улучшение – снижение индекса на 79% - 50%;
- Незначительное улучшение - снижение индексов на 49% - 30%;
- Без эффекта – снижение индекса менее, чем на 29%;
- Ухудшение - сохранение отрицательной динамики или дальнейшее прогрессирование процесса.

В соответствие с динамикой ДИШС рассчитывался индекс глобальной терапевтической эффективности GSS – который отражает количество пациентов (в % соотношении) с достигнутым значимым клиническим эффектом.

2.2.2. Изучение психо-эмоционального статуса по показателям качества жизни пациентов при атрофических рубцовых деформациях

Рубцовые деформации, в том числе и атрофические в значительной степени отрицательно влияют на качество жизни пациентов, поскольку являются косметическим дефектом (не привлекательный вид, субъективные ощущения) и в ряде случаев могут даже вызывать дисморфофобию. Современные исследования по разработке новых методов всегда должны учитывать показатели качества жизни, то есть влияние терапии на повседневное функционирование пациентов, что по сути и является конечной целью лечения. На сегодняшний день особое внимание при проведении клинических исследований и оценке эффективности проводимого лечения уделяется исследованию качества жизни больных. Безусловно основными критериями подтверждения эффективности того или иного метода являются объективные методы (клинические и специальные), однако составляющая оценки КЖ пациентов с применением высоковалидных индексов, каким и является ДИКЖ, очень важны.

Таблица 5

Вопросник Дерматологического Индекса Качества Жизни (10 стандартных вопросов)

Насколько сильно Вас беспокоят зуд, боль, жжение, болезненность кожи?	- очень сильно (очень часто) – 3 балла; - сильно (часто) – 2 балла; - несильно – 1 балл; - совсем нет или затрудняюсь ответить – 0 баллов
Насколько неуверенно Вы чувствовали себя в повседневной жизни из-за состояния своей кожи?	- очень сильно (очень часто) – 3 балла; - сильно (часто) – 2 балла; - несильно – 1 балл; - совсем нет или затрудняюсь ответить – 0 баллов
Насколько сильно состояние Вашей кожи мешало Вам при совершении покупок, в хозяйственной работе?	- очень сильно (очень часто) – 3 балла; - сильно (часто) – 2 балла; - несильно – 1 балл; - совсем нет или затрудняюсь ответить – 0 баллов
Насколько сильно состояние Вашей кожи влияло на выбор одежды?	- очень сильно (очень часто) – 3 балла; - сильно (часто) – 2 балла; - несильно – 1 балл; - совсем нет или затрудняюсь ответить – 0 баллов
Насколько сильно состояние Вашей кожи помешало Вашим контактам с окружающими, активному отдыху?	- очень сильно (очень часто) – 3 балла; - сильно (часто) – 2 балла; - несильно – 1 балл;

	- совсем нет или затрудняюсь ответить – 0 баллов
Насколько сильно состояние вашей кожи помешало Вам в занятиях физкультурой и спортом?	- очень сильно (очень часто) – 3 балла; - сильно (часто) – 2 балла; - несильно – 1 балл; - совсем нет или затрудняюсь ответить – 0 баллов
Помешало ли Вам состояние Вашей кожи в работе или учебе?	- Да - 3 балла; - Нет - 0 баллов
Влияло ли состояние Вашей кожи на отношения с друзьями, близкими, родственниками, партнерами?	- очень сильно (очень часто) – 3 балла; - сильно (часто) – 2 балла; - несильно – 1 балл; - совсем нет или затрудняюсь ответить – 0 баллов
Насколько сильно состояние вашей кожи затрудняло Вам интимные отношения?	- очень сильно (очень часто) – 3 балла; - сильно (часто) – 2 балла; - несильно – 1 балл; - совсем нет или затрудняюсь ответить – 0 баллов
Насколько сильно лечение Вашего заболевания изменило порядок Вашей жизни (например, Вы потеряли много времени, денег, уделяли меньше внимания работе, семье)?	- очень сильно (очень часто) – 3 балла; - сильно (часто) – 2 балла; - несильно – 1 балл; - совсем нет или затрудняюсь ответить – 0 баллов

Примечание: если без ответа было 2 и более вопросов, данные не учитывалась при статистической обработке.

Понятие качества жизни индивидуума с различными заболеваниями или эстетической проблемой складывается из множества факторов, отражающих влияние заболевания и методов лечения на социальное, психо-эмоциональное благополучие человека в целом.

В исследовании был применен стандартный дерматологический вопросник – ДИКЖ (дерматологический Индекс Качества Жизни). Данный вопросник заполнялся самостоятельно пациентами на приемах в 3-х конечных точках: до терапии, после терапии и через 1 год после обращения (исследование отдаленных результатов наблюдений). Вопросы включали оценку данного параметра на протяжении последнего месяца.

Для обработки данных использовался суммарный индекс, при этом минимальное его значение составляло 0 баллов, а максимальное значение соответствовало 30. Чем больше значение показателя, тем более выраженное отрицательное влияние оказывает АР на КЖ пациента.

2.3. Проведение лазерной доплеровской флуометрии в области рубцовой деформации

Нарушения микроциркуляции признано являются основными факторами в развитии атрофических рубцов, при этом вопросы их первичности до сих пор остаются достаточно обсуждаемыми. Но в любом случае нарушения гемодинамики в микроциркуляторном русле имеют место, а их коррекция может способствовать повышению эффективности терапевтических мероприятий.

Для исследования основных показателей гемодинамики на уровне МЦ до и после применения разработанного метода и его составляющих проводилась лазерная доплеровская флуометрия (ЛДФ) в очагах рубцовых деформаций с сравнительной оценкой показателей этого чувствительного и не инвазивного метода.

Метод лазерной допплерографии основывается на физических свойствах взаимодействия лазерного излучения и различных по структуре тканей в данном методе это сосуды. В соответствие с законами оптической физики ЛИ при контакте с тканями частично отражается, частично поглощается и рассеивается. Отраженная часть лазерного луча по световоду «возвращается» и определяется фотоприемнике аппарата. С учетом эффекта Доплера, именно движущиеся частицы (в данном случае это эритроциты крови) обуславливают частотный сдвиг сигнала. Спектр отраженного сигнала проходит анализ в камере аппарата в соответствии с формулой, описанной Боннером в виде алгоритма для отраженного ЛИ. В соответствие с этим производится расчёт объем потока в единицах - мл/мин/100 г ткани. Таким образом, проведение исследования методом ЛДФ основывается на изучении допплеровской компоненты в спектре отраженного сигнала ЛИ, который рассеивается на перемещающихся эритроцитах в кровеносных сосудах МЦ.

Для проведения исследования использовали сертифицированный отечественный лазерный анализатор капиллярного кровотока «ЛАКК-01» (НПП «ЛАЗМА», Россия). Датчик ЛДФ аппарата устанавливался на изучаемый участок

кожи на 2 минуты с последующим анализом полученных параметров ЛДФ. Параметры ЛДФ выражались в перфузионных единицах (пф.ед.).

Запись ЛДФ-граммы проводили до и после применения комбинированного метода и его составляющих.

Контролем служили показатели ЛДФ, полученные у здоровых добровольцев при проведении Лазерной допплерографии в анатомически сопоставимых участках кожи.

Для проведения допплерографии и получения основных показателей ЛДФ пациентам проводили запись ЭКГ: в кабинете с равномерным, неярким освещением, в состоянии полного физического и психического покоя через 10 минут после предварительной адаптации к температуре 22-24°С, в положении пациента лежа.

В исследовании были изучены следующие показатели: показатель микроциркуляции (ПМ), его среднее квадратичное отклонение (СКО), а также ритмические составляющие:

- ALF - амплитуда медленных колебаний, данный показатель отражает активные механизмы гемодинамики в МЦ в артериолярных ее отделах;

- AHF – амплитуда быстрых колебаний, данный показатель отражает передаточную пульсацию в венозном отделе МЦ;

- ACF – амплитуда пульсовых колебаний, данный показатель отражает состояние системы капиллярный сети резистивных сосудов.

С целью исследования более глубоких функциональных нарушений в МЦ в рубцовой ткани проводился расчет и анализ нормированным показателей амплитуды (А) в проекции определенного ритма по уровню доплеровского сигнала (ПМ):

- А ритма / ПМ х100%, и с учетом максимального интервала показателей (параметры СКО):

- А ритма / СКО х 100% с учетом активных и пассивных модуляций гемоциркуляции МЦ.

С учетом показателя А ритма / СКО х 100% были рассчитаны стандартные параметры ритмических составляющих флаксмоций активного и пассивного кровотока:

- волновая амплитуда LF, которая отражает функционирование активных механизмов вазомоций преимущественно за счет активности гладкомышечного аппарата стенок сосудов кожи на основании динамики градиента давления между приносящими (артериолами) и выходящими (венулами) микрососудами,

- волновая амплитуда HF, которая отражает функционирование пассивных механизмов вазомоций преимущественно за счет дыхательных экскурсий и свидетельствующая об изменение давления в венулярном отделе МЦ,

- волновая амплитуда CF, которая отражает состояние гемодинамики в базальном кровотоке за счет внутрисосудистого сопротивления на уровне капиллярной сети.

За норму принимались показатели ЛДФ, полученные после проведения исследования у 20 практически здоровых добровольцев.

2.4. Высокочастотное ультразвуковое сканирование в очагах рубцовой ткани

Для объективизации проводимого исследования использовался метод высокочастотного дермато сканирования кожи с помощью цифрового аппарата Skinscanner DUB (Taberna pro medicum GmbH, Германия). Дермато сканирование производилось линейными аппликаторами (датчиками) с использованием 2 частот - 22МГц и 75МГц. Максимальная проникновение ультразвуковой волны составила 10мм при воздействии УЗ с частотой 22 МГц и 6 мм при воздействии УЛ с частотой 75 МГц. Максимальная разрешающая способность была 72 мкм для 22 МГц и 21мкм для 75 МГц.

При визуализации использовались два режима: А - режим для спектрального анализа амплитуд УЗ волн, отраженных в каждой точке дермато сканирования и В – режим для исследования в 2-х мерном измерении изображения сканируемой кожи на глубину 5-10 мм.

Применение частот 22 МГц и 75 МГц позволяет визуализировать такие структуры как эпидермис, дерма, гиподерма, мышечные волокна, дериваты кожи, сосудистый компонент. Режим А особенно полезен при изучении эпидермо-дермальной структуры кожи, режим В - позволяет исследовать эхогенность тканей и оценить морфологическую структуру дермы.

Сканируемый участок кожи соответствовал размеру окна - 12,8 мм. Двухмерное изображение режима В состояло из 384 сканов воспроизводимых с промежутком 33 мкм. Для оценки эффективности терапевтических методов отбирались наиболее информативные срезы.

УЗ исследование проводилось с использованием контактного геля.

Для контроля были изучены участки здоровой кожи у практически здоровых добровольцев, изучаемые участки у которых были полностью сопоставимы по локализации с группой исследования, полученные параметры принимались за норму.

2.5. Фотографирование пациентов

Все пациенты до проведения коррекции рубцовых деформаций и после (2 и 12 месяцев) проходили процедуру фотографирования. Фото документация осуществлялась с помощью камеры Canon Power Shot G5 с использованием стандартной пленки 35 мм и объектива с фокусным расстоянием около 40-50 см. В дальнейшем снимки архивировались на персональный компьютер через файлообменник. Для каждого пациента была создана папка с номер, который присваивался при первичном обращении.

Для объективизации исследования все пациенты фотографировались с использованием равноценного формата и параметров фотографирования. Использовались стандартные проекции положения частей тела пациента относительно фотокамеры и условия фотографирования (угол освещения, фон).

2.6. Описание методов коррекции атрофических рубцов, использованных в работе

Конечной целью терапевтических мероприятий при коррекции атрофических рубцов можно считать улучшение качественных характеристик кожи, восстановление подлежащих структур, выравнивание микрорельефа, то есть достижение эстетически приемлемого результата – достаточного для улучшения не только внешнего вида рубца, но качества жизни пациента.

До проведения терапии пациентам была предоставлена информация об исследовании в устной, и в письменной форме в соответствии с формой информированного согласия на проведение физиотерапевтических процедур и подписывалась пациентом в присутствии врача.

Противопоказаниями для лечения методами высокоинтенсивной селективной лазеротерапии в методе фракционного фототермолиза и фармафореза препарата на основе экстракта плаценты стали следующие заболевания: островоспалительные заболевания в местах воздействия, недостаточность кровообращения III степени, инсульт в остром периоде, тиреотоксикоз, сахарный диабет, злокачественные новообразования, острые воспалительные заболевания внутренних органов, активный туберкулез легких, кровотечения, инфаркт миокарда, аритмия, наличие кардиостимуляторов, беременность и период лактации, повышенная чувствительность к лазерному излучению, непереносимость электрического тока, металлические импланты в местах воздействия, аллергическая реакция на препараты плаценты в анамнезе.

В зависимости от терапевтического комплекса коррекции АР были сформированы 3 группы сопоставимые по всем клиническим и анамнестическим параметрам (для достоверности полученных результатов) (рис.9).

Рис. 9. Распределение пациентов, находившихся под наблюдением на группы в зависимости от проводимого терапевтического комплекса.

Внутри группы пациенты были распределены на подгруппы в соответствие с разработанной классификацией: гормонально зависимые АР (подгруппа А) и посттравматические АР (подгруппа В) (рис.10).

Рис. 10. Распределение пациентов по подгруппам в зависимости от вида АР и метода терапии.

Для проведения процедур ВСЛ в 1 и 2 группах использовали лазерный аппарат Fraxel SR (Reliant Technologies, Inc., США, регистрационное удостоверение ФС № 2006/1506), основой которого является эрбий. Данный лазерный аппарат генерирует ЛИ с эмиссией на 1550 нм. Для проведения процедур лазерной терапии был применен метод фракционного фото термолиза (ФФ) (Рег.№ ФС-2007/172 от 09.08.2007г.). Было использовано ЛИ в постоянном режиме излучения с энергией 25-50 мДж. Воздействие осуществлялось лазерным лучом около 100 микрон в диаметре. Время воздействия ЛИ на один микро участок обрабатываемой поверхности соответствовал длительности в 1,5-5 мили секунды. При одном пассе воздействия ЛИ образует до 250 микро термальных зон (МТЗ) на 1 см². При этом окружающие МТЗ участки кожи полностью интактны, что обеспечивает минимальную травматизацию тканей.

Наличие оптической системы с обратной связью позволяет отслеживать скорость движения рабочей рукоятки для регулирования необходимой скорости облучения в границах повреждаемой зоны. Данное обстоятельство позволяет контролировать количество образованных МЛЗ с достаточной равномерностью распределения по поверхности. Курс ВСЛ составлял 3сессии, проводимые с интервалом в три недели.

Методика ВСЛ при фракционном фото термолизе была следующей:

- Первым этапом проводилась топическая анестезия с использованием анестезирующей мази Эмла под окклюзию на 35-45 минут;
- Вторым этапом проводилось воздействие лазером. Насадка выбиралась в зависимости от зоны обрабатываемой поверхности (15 мм –для общего воздействия, 7 мм- для обработки носа, зоны вокруг глаз, а также специальная насадка использовалась при необходимости работы в области век). Облучение проводилось посредством серии параллельных, не пересекающихся пассов, при этом повторные пассы проводились перпендикулярно предыдущим). Количество пассов по одному и тому же участку было от 6 до 12.

- Обработка обработанной поверхности для очистки кожи от удаления остатков вазелина и красителя.

В 1 и 3 группах пациентам проводили фармафорез с препаратом, полученном на основе гидролизата плаценты человека - Лаеннек. Препарат обладает выраженным противовоспалительным, трофическим и иммуномодулирующим действием. Выпускается Лаеннек в ампулах по 2 мл. Одна ампула содержит 112 г. гидролизата плаценты. Внешне представляет прозрачную жидкость желтого или светло-коричневого цвета, обладающую характерным запахом.

В состав препарата входят:

- Клеточные факторы роста: EGF, HGF, TGF-β, FGF, IGF-1, NGF;
- Интерлейкины (IL-1-6, 8, 12);
- 18 аминокислот;
- Низкомолекулярные пептиды;
- Около 100 ферментов (включая ферменты антиоксидантной защиты);
- Витамины C, E, D, B1, B2, PP;
- Свыше 40 минералов (в том числе сера, цинк, кобальт и фосфор).

Воздействие осуществляли от аппарата для электродного трансдермального введения лекарственных веществ Farma T.E.B. - Trans Epidermal Barrier Physio (Farma T.E.B. Medical, Россия, регистрационное удостоверение № ФСЗ2012/12945 от 25.09.2012). Данный аппарат генерирует переменное электрическое поле, модулированное по частоте и амплитуде и/или их комбинации. Такое воздействие на кожу значительно повышает проницаемость эпидермального слоя за счет открытия ионных каналов клеток, что способствует большему количеству препарата проникать в более глубокие слои кожи.

Фармфарез проводился в несколько этапов:

- очищение поверхности рубцовой деформации;
- нанесение препарата Лаеннек;
- проведение непосредственно процедуры фармафореза.

Воздействие ручкой-электродом проводится без временного интервала

после нанесения препарата по стабильной контактной методике на параметрах, специально подобранных для каждого пациента, в соответствие с программным обеспечением аппарата (ориентирующийся на ощущения во время процедуры). Длительность воздействия - 5-15 минут, в зависимости от площади патологической рубцовой ткани. Курс состоял из 10 процедур, проводимых через день. У пациентов 1 группы фармафорез ЭП проводился через 1-2 дня после процедур ВСЛ. Курсы повторяли после каждого сеанса селективной лазеротерапии.

2.7. Статистический анализ полученных данных

В результате проведенного клинического исследования было получено достаточно обширное количество различных параметров клинических и специальных методов обследования, которые по раздельности характеризовали случайные явления, а в совокупности определяли закономерности. При этом по законам статистики полученные закономерности уже являлись независимыми от исходных случайных явлений, которые и составляли групповую выборку при каждом исследовании, при этом крайние значения взаимно нивелировались и средний показатель отражал основную тенденцию.

В работе проводился расчет среднего арифметическое значение каждого цифрового показателя в соответствие с формулой: $m = (x1+x2+x3\ldots+xn) / n$, где: x - полученное значение показателя; n – количество наблюдений в данной когорте пациентов.

При необходимости в работе определялась среднеквадратическая ошибка S и интервал L соответствующий промежутку максимального и минимального значения параметра с учетом среднеарифметического показателя: $S = I (n) xa$; $L = R (n, p) xa$, где $a = (x1 - x2)$ – разброс (амплитуда) всей выборке применительно к показателям в цифровом выражении; x1, x2 – определялись как максимальное и минимальное значение показателя в общей выборке; I(n) и R(n, p) – отражают коэффициенты среднеквадратической ошибки и доверительного интервала в соответствие с количеством наблюдений «n» и степени достоверности «p».

В нашей работе основные расчеты проводились при p=0,05, p=0,01, p=0,001, что соответствует высокой степени 95%, 99% и 100% достоверности результатов в доверительной вероятности воспроизведения данного эффекта, что является достаточным для медицинского анализа. Минимальная «m» и максимальная «m» границы среднеарифметического показателя полученного доверительного интервала определялась по формулам: m = m – L; m = m + L. Среднеквадратическое стандартное отклонение σ параметра x определялась в соответствие со следующей формулой σ = Sxn.

Помимо этого, в исследовании с целью обработки, полученного цифрового материала использовались стандартные методы медицинской статистики: V - коэффициент вариации и доверенность различий при сравнивании показателей с исходном, контролем и между группами - t - критерий Стьюдента, также проводился корреляционный анализ зависимости признаков между собой.

ГЛАВА 3. ИССЛЕДОВАНИЕ В СРАВНИТЕЛЬНОМ АСПЕКТЕ КЛИНИЧЕСКОЙ ЭФФЕКТИВНОСТИ ПРИМЕНЕНИЯ ВЫСОКОИНТЕНСИВНОЙ СЕЛЕКТИВНОЙ ЛАЗЕРОТЕРАПИИ И ФАРМАФОРЕЗА БИОЛОГИЧЕСКОГО ПРЕПАРАТА НА ОСНОВЕ ПЛАЦЕНТЫ В ЭСТЕТИЧЕСКОЙ КОРРЕКЦИИ АТРОФИЧЕСКИХ РУБЦОВ

3.1. Оценка эффективности комбинированного применения селективной лазеротерапии и фармафореза биологического препарата на основе плаценты на основные клинические симптомы при атрофических рубцах

Исследование динамики регресса клинических симптомов АР подразумевала оценку степени выраженности следующих клинических признаков: западение ткани, размер, микрорельеф, цвет, определение теста на «растяжение», наличие телеангиоэктазий, вовлечение в процесс подлежащих тканей, наличие и степень выраженности субъективных признаков (зуд,

болезненность), что в совокупности являлось составляющими дерматологического индекса ДИШС.

После применения комбинированной методики у пациентов 1А и 1В подгрупп отмечалась выраженная положительная динамика в отношении всех клинических симптомов, то есть разработанный метод был одинаково эффективен и при гормонозависимых рубцах, и при посттравматических.

Так отмечалась выраженная положительная динамика в отношении западения ткани, которое уменьшилось более чем на 78%, размер очагов уменьшился в среднем на 75%, микрорельеф улучшился на 84%, цвет выровнялся и приближался к нормальной окраске, тест на «растяжение» был положительным у 89% пациентов, количество телеангиоэктазий значительно уменьшилось (редукция на 83%), зуд и болезненность отсутствовали (рис.11).

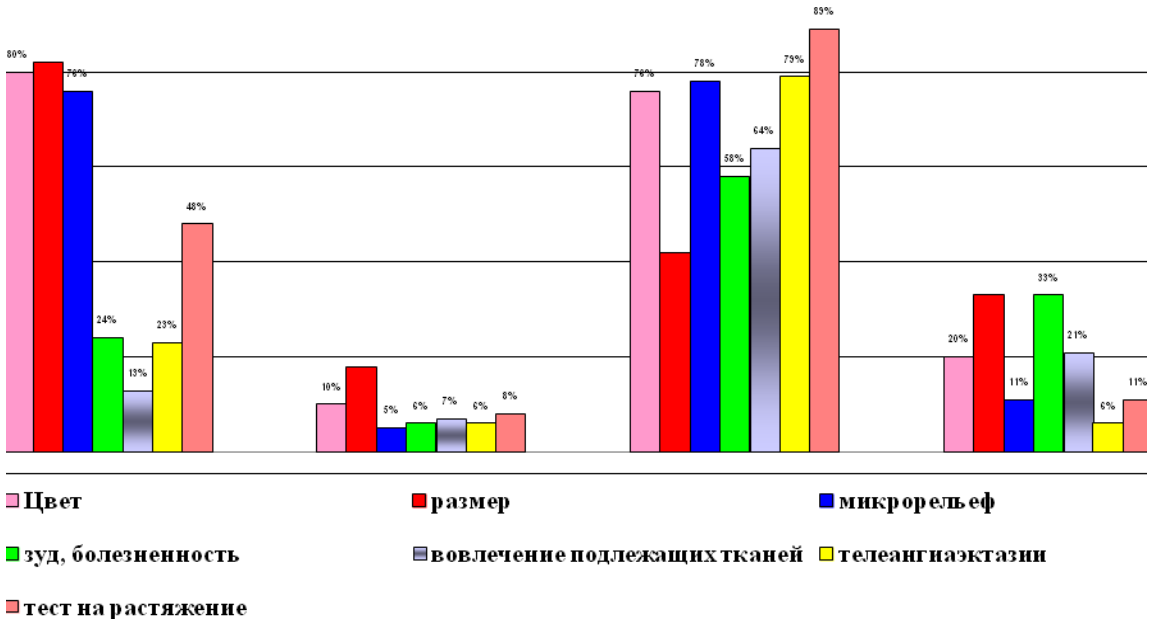

Рис. 11. Динамика показателей, составляющих индекс ДИШС (баллы) у пациентов с атрофическими рубцами (1А подгруппа и 1В подгруппа) под влиянием комбинированного применения селективной лазеротерапии и фармафореза экстракта плаценты.

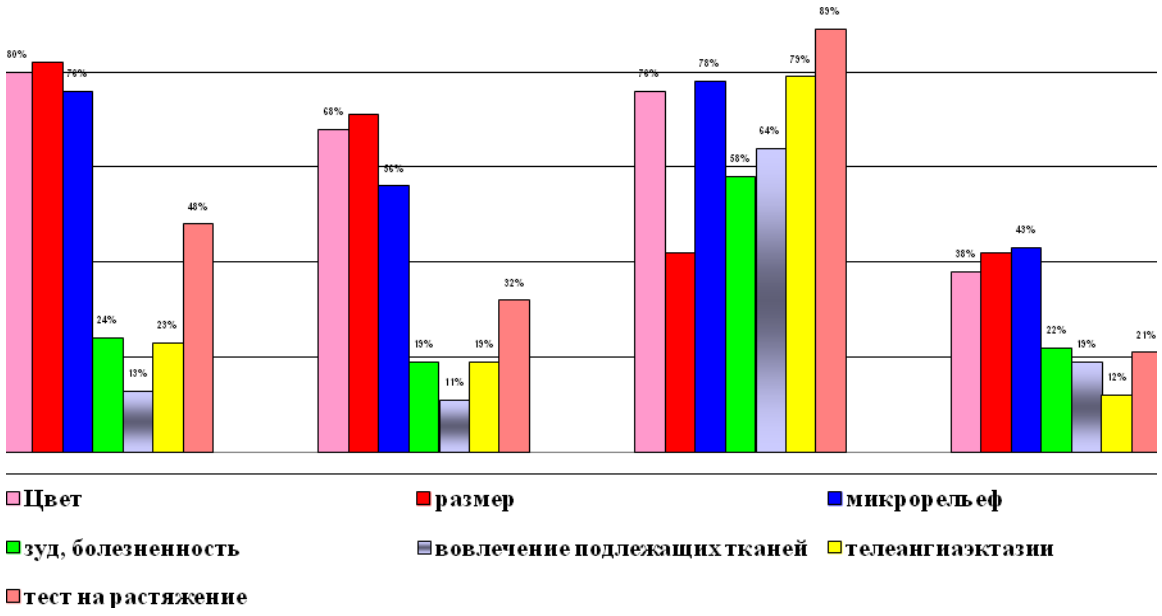

Рис. 12. Динамика показателей, составляющих индекс ДИШС (баллы) у пациентов с атрофическими рубцами (2А подгруппа и 2В подгруппа) под влиянием применения селективной лазеротерапии в методе фракционного фототермолиза.

После использования в качестве эстетической коррекции селективной лазеротерапии в методике фракционного фототермолиза выраженная положительная динамика, сопоставимая с 1 группой, отмечалась у пациентов с посттравматическими атрофическими рубцами (2В подгруппа). Так в отношении западения ткани, показатель снизился 45%, размер очагов уменьшился в среднем на 42%, микрорельеф улучшился на 39%, тест на «растяжение» был положительным у 62% пациентов, количество телеангиоэктазий значительно уменьшилось (редукция на 75%), зуд и болезненность снизились в среднем на 38%.

Во 2А подгруппе (пациенты с гормонально зависимыми рубцами) динамика была не достоверной, при этом отмечалась тенденция к улучшению клинических симптомов (рис.12).

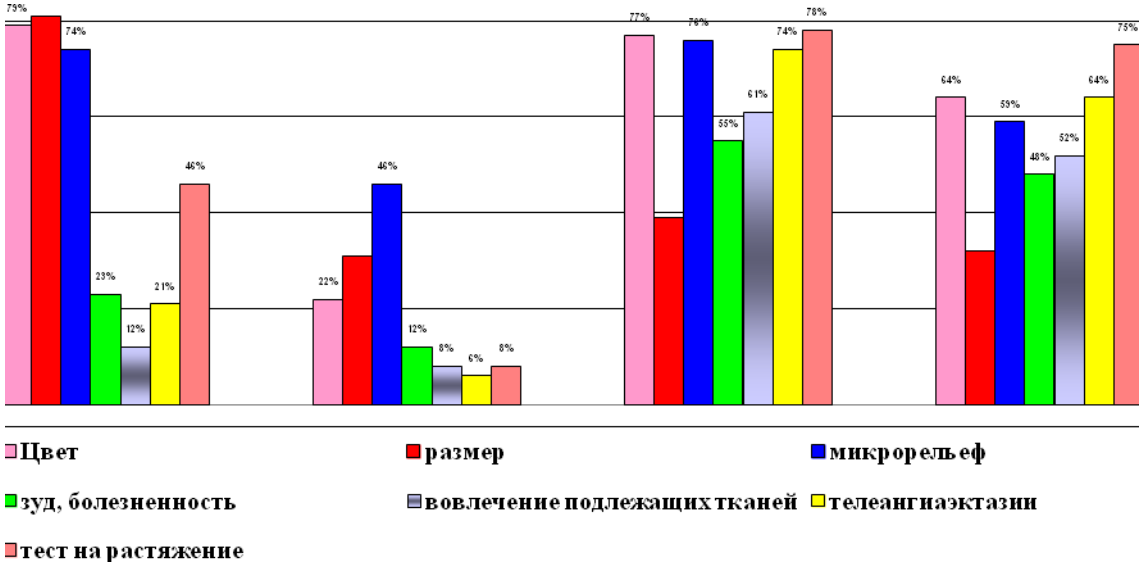

Рис. 13. Динамика показателей, составляющих индекс ДИШС (баллы) у пациентов с атрофическими рубцами (3А подгруппа и 3В подгруппа) под влиянием применения фармафореза экстракта плаценты.

После применения фармафореза препарата экстракта плаценты достоверная редукция выраженности клинических симптомов отмечалась у пациентов с гормонально зависимыми атрофическими рубцами (3А подгруппа). Так в отношении западения ткани, показатель снизился 49%, размер очагов уменьшился в среднем на 53%, микрорельеф улучшился на 42%, тест на «растяжение» был положительным у 74% пациентов, количество телеангиоэктазий значительно уменьшилось (редукция на 51%), зуд и болезненность снизились в среднем на 49%. У пациентов с посттравматическими рубцами (3В подгруппа) динамика была недостоверной и отмечалась лить тенденция к улучшению (рис.13).

В соответствии с суммарным значением ДИШС более значимая динамика наблюдалась в 1 группе вне зависимости от типа АР (1А и 1В подгруппы).

В исходном состоянии индекс ДИШС в 1А подгруппе составил 17,8 балла [Q1=15,9; Q3=19,7], в 1В подгруппе - 16,9 баллов [Q1=15,9; Q3=17,9]. После комбинированного метода снижение суммарного значения индекса ДИШС в 1А

подгруппе составило 78,1% - 3,9 [Q1=2,6; Q3=5,2] баллов (p<0,01), в 1В группе – 81,7% - 3,1 [Q1=2,3; Q3=3,9] баллов (p<0,01) (рис. 14).

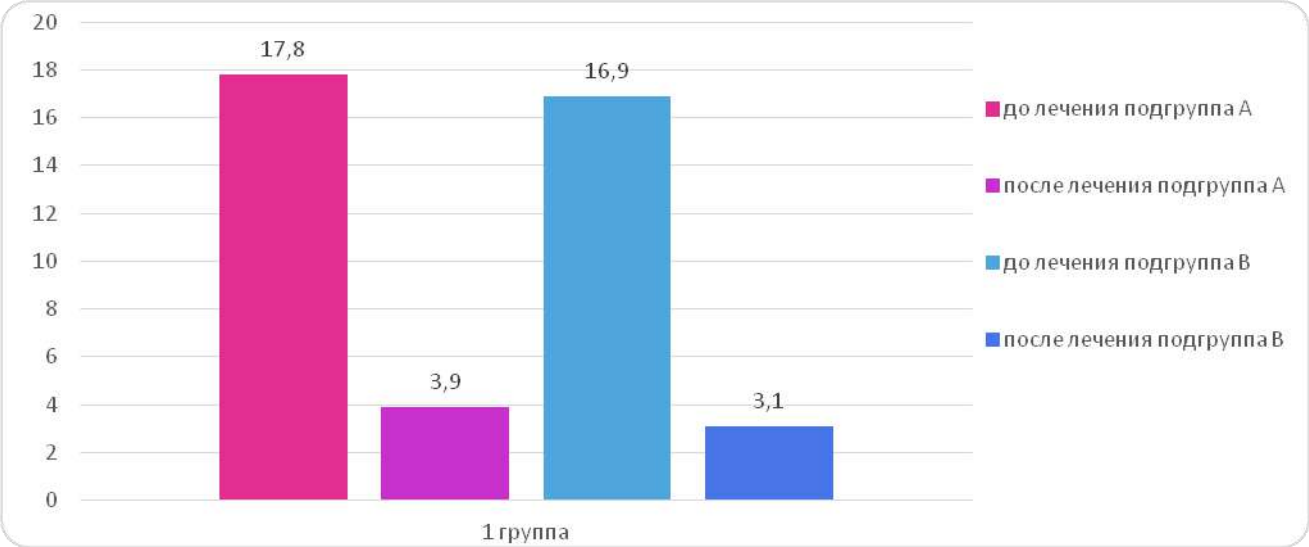

Рис. 14. Редукция суммарного индекса ДИШС (баллы, при p<0,01) после коррекции с помощью комбинированной методики у пациентов с различными атрофическими рубцами.

В исходном состоянии индекс ДИШС во 2А подгруппе составил 16,9 балла [Q1=15,8; Q3=18,0], во 2В подгруппе - 17,3 баллов [Q1=16,5; Q3=11,1]. После лазеротерапии снижение суммарного значения индекса ДИШС во 2А подгруппе составило 22,5% - 13,1 [Q1=12,6; Q3=13,6] баллов (p<0,01), во 2В группе – 63,0% - 6,4 [Q1=5,3; Q3=7,5] баллов (p<0,01) (рис. 15).

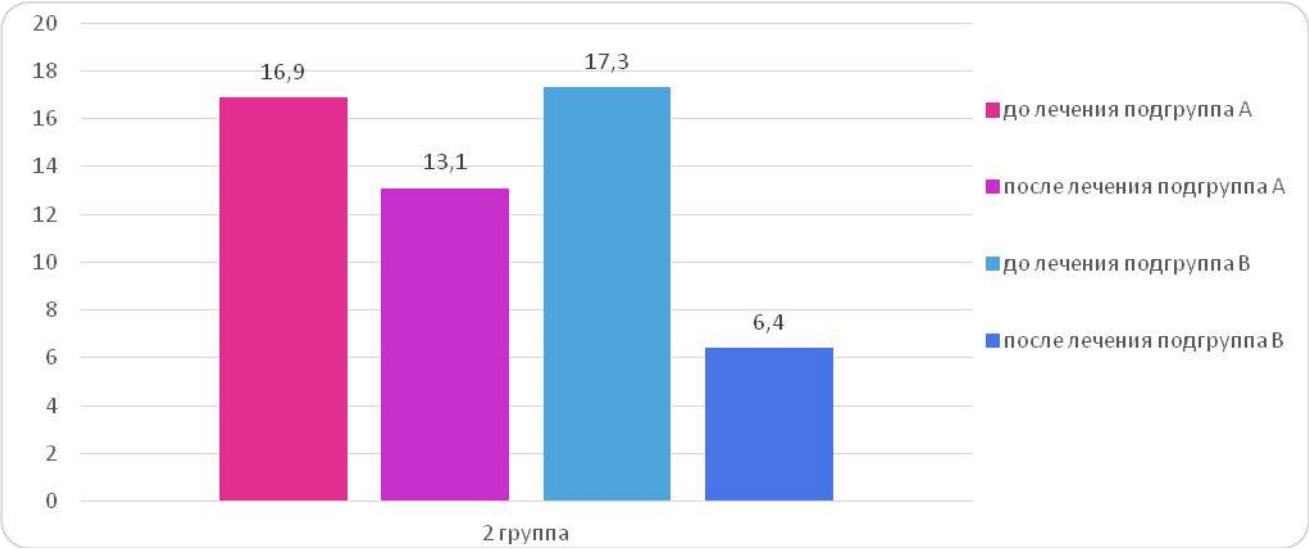

Рис. 15. Редукция суммарного индекса ДИШС (баллы, при p<0,01) после коррекции с помощью высокоинтенсивной селективной лазеротерапии в методике фракционного фототермолиза у пациентов с различными атрофическими рубцами.

В исходном состоянии индекс ДИШС в 3А подгруппе составил 17,2 балла [Q1=16,2; Q3=18,2], в 3В подгруппе - 16,6 баллов [Q1=15,9; Q3=17,3]. После применения фармафореза препарата плаценты снижение суммарного значения индекса ДИШС достоверно значимое отмечалось в 3А подгруппе составило 63,4% - 6,3 [Q1=5,7; Q3=6,9] баллов (p<0,01), в 3В группе динамика была незначительной, но достоверно – 25,3% - 12,4 [Q=11,3; Q3=13,5] баллов (p<0,01) (рис. 16).

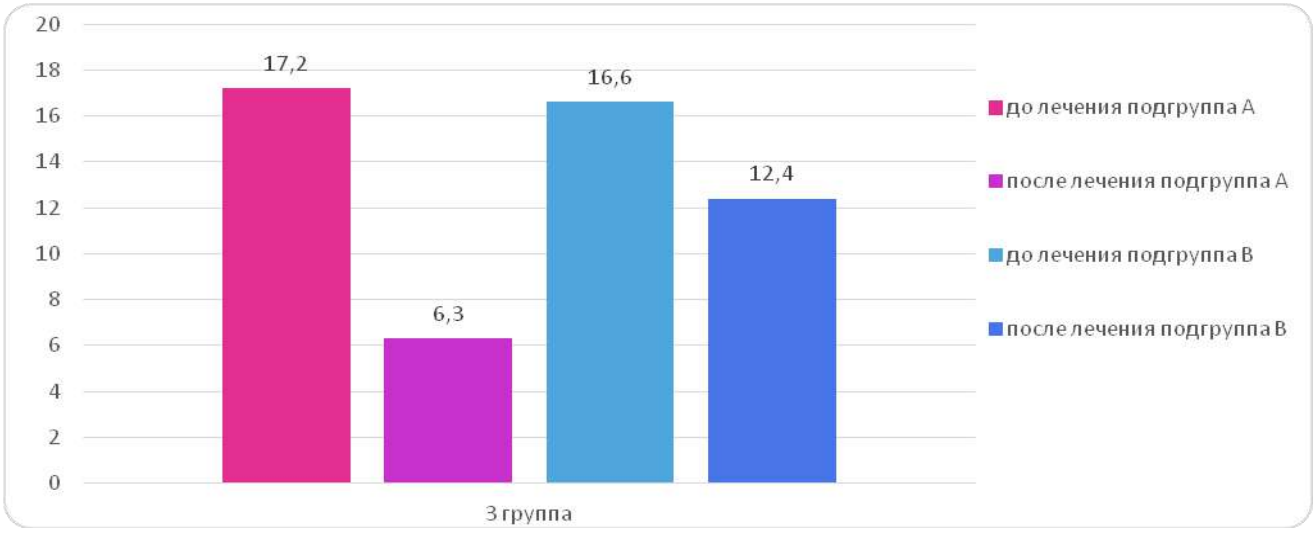

Рис. 16. Редукция суммарного индекса ДИШС (баллы, при $p<0,01$) после коррекции с помощью фармафореза препарата на основе экстракта плаценты у пациентов с различными атрофическими рубцами.

Таким образом, в первой группе, пациентам которой проводилось комбинированное лечение, включающее селективную лазеротерапию и фармафорез препарата экстракта плаценты отмечалась более выраженная, чем при применении составляющих методики эффективность, которая не зависела от типа рубцовой деформации.

Во 2 группе после применения ВСЛ эффективность была выражена в значительно меньшей степени, а наиболее значимые результаты были получены у пациентов с посттравматическими атрофическими рубцами (2В подгруппа).

В 3 группе, после курса процедур фармафореза препарата экстракта плаценты наблюдалась положительная динамика в большей степени выраженная при гормонально зависимых рубцах (3А подгруппа).

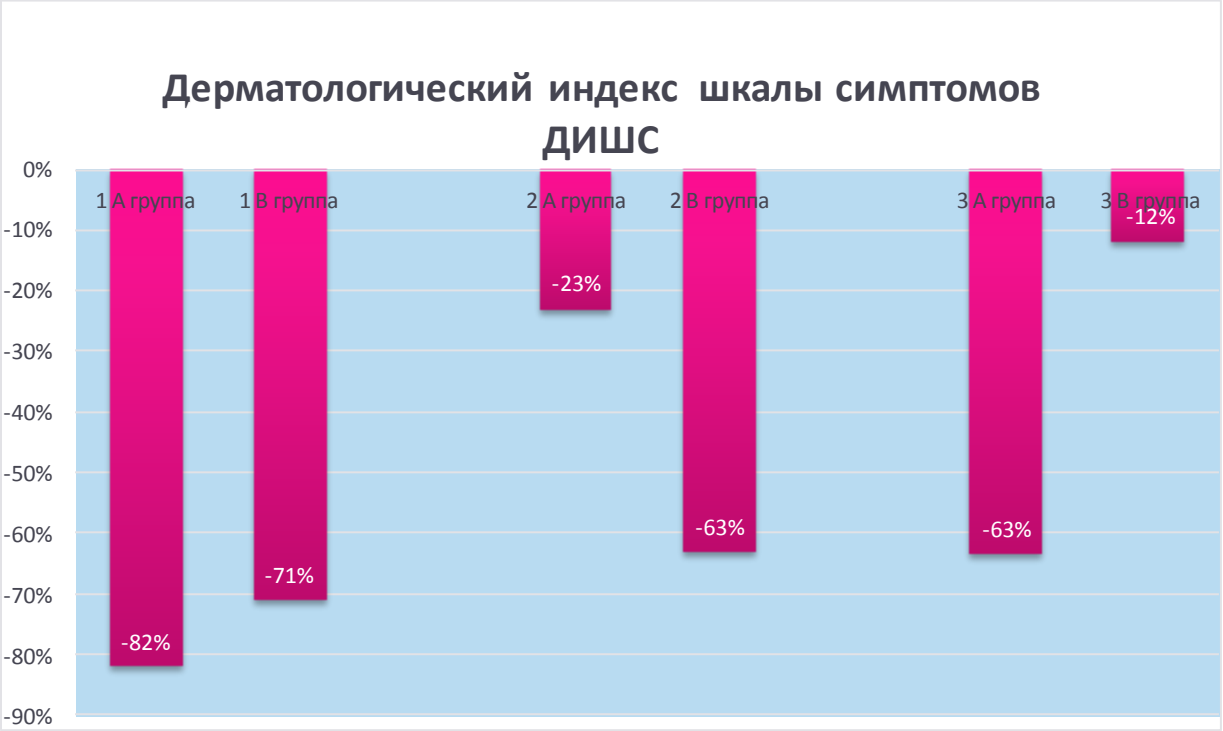

Рис. 17. Сравнительные данные динамики суммарного индекса ДИШС при применении различным методов коррекции в зависимости от типа АР.

Анализируя полученные клинические данные, можно сделать вывод, что комбинированное использование селективной лазеротерапии в методе фракционного фототермолиза и фармафореза препарата экстракта плаценты эффективно при всех видах атрофических рубцовых деформаций, в то время как ВСЛ достаточно эффективна в виде моновоздействий у пациентов с посттравматическими АР и недостаточно эффективна при гормонально зависимых рубцах. Фармафорез препарата ЭП обладает достаточно хорошей эффективностью при гормонально зависимых рубцовых деформациях, но недостаточно эффективен при пост травматических АР (рис.17).

3.2. Сравнительный анализ влияния разработанного комбинированного физиотерапевтического метода на показатели качества жизни пациентов с атрофическими рубцами

Оценка эффективности включала исследование индекса качества жизни пациентов, поскольку данный аспект терапевтических мероприятий особенно важен у пациентов с рубцовыми деформациями, являющимися, прежде всего косметическим дефектом, а значит и эстетической проблемой. При обращении в клинику все пациенты испытывали определенные проблемы в личной жизни, в выборе одежды, повседневном функционировании, то есть их качество жизни было значительно снижено. Как правило, пациенты стеснялись своего внешнего вида из-за косметической непривлекательности рубцов, во многом ограничивая себя.

После применения комбинированной методики и ее моно составляющих отмечалась положительна динамика в отношении параметров КЖ, но выраженная в различной степени в зависимости от типа рубцовой деформации. При этом после комбинированного метода положительная динамика не зависела ни от типа АР, ни от длительности его существования. ВСЛ в большей степени способствовал клиническому улучшению, а значит и повышению качества жизни у пациентов с посттравматическими рубцовыми деформациями. Фармафорез препарата экстракта плаценты в большей степени был эффективен в отношении гормонально зависимых рубцов и именно у этой категории пациентов способствовал повышению качества жизни. Динамика параметров КЖ, составляющих индекс ДИКЖ представлена в таблицах (6, 7, 8).

Таблица 6

Анализ показателей ДИКЖ (баллы) в 1 группе до и после комбинированного применения ВСЛ и фармафореза препарата ЭП

Параметры, составляющие ДИКЖ	**1А подгруппа**		**1В подгруппа**	
	До лечения	После лечения	До лечения	После лечения
Неприятные ощущения в области рубца (зуд, боль, покалывание)	1,91 ±0,11	0,31 ±0,04*	2,01 ±0,09	0,37 +0,05*
Самооценка, в том числе неуверенность в себе	1,24 ±0,11	0,26 ±0,06*	1,54 ±0,13	0,32 ±0,04*
Каждодневная работа по хозяйству	1,21 ±0,07	0,65 ±0,04*	1,08 ±0,05	0,29 ±0,11*
Вопросы выбора одежды	1,85 ±0,06	0,39 ±0,05*	2,02 ±0,08	0,44 ±0,04*
Отдых	1,56 ±0,04	0,52 ±0,07*	2,01 ±0,15	0,49 ±0,07*
Занятия физкультурой	2,05 ±0,08	0,46 ±0,03*	2,01 ±0,12	0,53 ±0,05*
Учебный (рабочий) процесс	1,23 ±0,05	0,39 ±0,03*	1,28 ±0,09	0,35 ±0,06*
Коммуникативная сфера	1,98 ±0,11	0,37 ±0,06*	2,04 ±0,12	0,44 ±0,03*
Личные (семейные) отношения	1,24 ±0,03	0,51 ±0,05*	1,39 ±0,07	0,57 +0,06*
Ежедневный распорядок дня	1,27 ±0,08	0,56 ±0,05*	1,29 ±0,11	0,41 ±0,06*
Общее значение ДИКЖ	15,41 ±1,03	3,13 ±0,07*	16,49 ±1,52	3,68 ±0,11*
Редукция ДИКЖ	**76,5%**		**77,7%**	

Примечание:* p<0,05, сравнение с исходными (до терапии) показателями.

После применения разработанного комбинированного метода у пациентов с АР и с посттравматическими рубцами, и с гормонально зависимыми рубцами улучшалось общее состояние (физическое, психо-эмоциональное) с лучшим восприятием своей внешности, что положительно отражалось на их качестве жизни с улучшением таких аспектов как общение, личная жизнь и повседневная деятельность.

После применения комбинированной методики и ее моно составляющих отмечалась положительна динамика в отношении параметров КЖ, но выраженная в различной степени в зависимости от типа рубцовой деформации. При этом после комбинированного метода положительная динамика не зависела ни от типа АР, ни от длительности его существования. ВСЛ в большей степени способствовал клиническому улучшению, а значит и повышению качества жизни у пациентов с посттравматическими рубцовыми деформациями. Фармафорез препарата экстракта плаценты в большей степени был эффективен в отношении гормонально зависимых рубцов и именно у этой категории пациентов способствовал повышению качества жизни. Динамика параметров КЖ, составляющих индекс ДИКЖ представлена в таблицах.

После применения высокоинтенсивной селективной лазеротерапии в методе фракционного фототермолиза выраженная положительная динамика показателей КЖ наблюдалась лишь у пациентов с АР с посттравматическими рубцами, у пациентов с гормонально зависимыми рубцами наблюдалась лишь тенденция к улучшению, однако большинство показателей достоверно значимо не изменились.

Таблица 7

Анализ показателей ДИКЖ (баллы) во 2 группе до и после применения ВСЛ

Параметры, составляющие ДИКЖ	**2А подгруппа**		**2В подгруппа**	
	До лечения	После лечения	До лечения	После лечения
Неприятные ощущения в области рубца (зуд, боль, покалывание)	1,88 ±0,04	1,12 ±0,06*	2,13 ±0,08	1,03 +0,09*
Самооценка, в том числе неуверенность в себе	1,85 ±0,06	1,53 ±0,12	1,79 ±0,24	0,69 ±0,11*
Каждодневная работа по хозяйству	1,34 ±0,15	0,98 ±0,12	1,24 ±0,07	0,75 ±0,14*
Вопросы выбора одежды	1,91 ±0,09	1,45 ±0,12	2,04 ±0,11	1,02 ±0,07*
Отдых	1,47 ±0,06	0,98 ±0,05*	1,64 ±0,05	0,63 ±0,11*
Занятия физкультурой	1,96 ±0,07	1,63 ±0,12	2,01 ±0,08	0,68 ±0,07*
Учебный (рабочий) процесс	1,18 ±0,09	0,88 ±0,07	1,16 ±0,05	0,62 ±0,04*
Коммуникативная сфера	1,84 ±0,06	1,55 ±0,07	1,98 ±0,11	1,01 ±0,08*
Личные (семейные) отношения	1,37 ±0,06	1,04 ±0,08*	1,42 ±0,12	0,64 +0,08*
Ежедневный распорядок дня	1,31 ±0,05	0,84 ±0,08*	1,37 ±0,12	0,79 ±0,11*
Общее значение ДИКЖ	16,27 ±1,14	11,09 ±1,17*	16,27 ±1,08	7,71 ±0,11*
Редукция ДИКЖ	**31,8%**		**51,8%**	

Примечание:* p<0,05, сравнение с исходными (до терапии) показателями.

Таблица 8

Анализ показателей ДИКЖ (баллы) в 3 группе до и после применения фармафореза препарата ЭП

Параметры, составляющие ДИКЖ	**3А подгруппа**		**3В подгруппа**	
	До лечения	После лечения	До лечения	После лечения
Неприятные ощущения в области рубца (зуд, боль, покалывание)	1,88 ±0,09	0,56 ±0,08*	2,24 ±0,15	1,78 +0,11*
Самооценка, в том числе неуверенность в себе	1,89 ±0,12	0,54 ±0,09*	1,96 ±0,08	0,87 ±0,13*
Каждодневная работа по хозяйству	1,18 ±0,05	0,79 ±0,08*	1,05 ±0,04	0,86 ±0,13
Вопросы выбора одежды	1,63 ±0,12	0,49 ±0,07*	1,78 ±0,11	0,86 ±0,16*
Отдых	1,44 ±0,05	0,86 ±0,11*	1,94 ±0,12	1,66 ±0,18
Занятия физкультурой	1,95 ±0,13	0,69 ±0,15*	2,04 ±0,09	1,87 ±0,12
Учебный (рабочий) процесс	1,09 ±0,07	0,58 ±0,08*	1,11 ±0,16	1,05 ±0,12
Коммуникативная сфера	1,67 ±0,05	0,78 ±0,07*	1,79 ±0,11	1,23 ±0,12*
Личные (семейные) отношения	1,51 ±0,14	0,69 ±0,08*	1,45 ±0,13	1,04 +0,16
Ежедневный распорядок дня	1,26 ±0,11	0,68 ±0,09*	1,35 ±0,15	1.04 ±0,13
Общее значение ДИКЖ	15,29 ±1,11	7,46 ±1,31*	16,32 ±1,07	11,94 ±0,11*
Редукция ДИКЖ	**51,3%**		**26,7%**	

Примечание:* p<0,05, сравнение с исходными (до терапии) показателями.

После применения фармафореза препарата на основе экстракта плаценты у пациентов с АР с гормонально зависимыми рубцами улучшалось общее состояние (физическое, психо-эмоциональное) с лучшим восприятием своей внешности, что положительно отражалось на их качестве жизни с улучшением таких аспектов как общение, личная жизнь и повседневная деятельность. У пациентов с посттравматическими рубцами большинство показателей КЖ лишь имели тенденцию к улучшению, достоверно значимо не менялись, хотя суммарный индекс изменился и в 3А подгруппе – на 51,3%, и в 3В подгруппе – на 26,7%.

Таким образом, после применения комбинированной методики и ее моно составляющих отмечалась положительна динамика в отношении параметров КЖ, но выраженная в различной степени в зависимости от типа рубцовой деформации. При этом после комбинированного метода положительная динамика не зависела ни от типа АР, ни от длительности его существования. ВСЛ в большей степени способствовал клиническому улучшению, а значит и повышению качества жизни у пациентов с посттравматическими рубцовыми деформациями. Фармафорез препарата эстракта плаценты в большей степени был эффективен в отношении гормонально зависимых рубцов и именно у этой категории пациентов способствовал повышению качества жизни. Динамика параметров КЖ, составляющих индекс ДИКЖ представлена в таблицах.

Таким образом, после проведения эстетической коррекции атрофических рубцов у всех пациентов отмечалось улучшение качества жизни, но выраженное в различной степени. Наилучшие результаты были получены у пациентов с АР после комбинированной методики (1А и 1В подгруппы), при этом сопоставимой эффективностью обладала ВСЛ при посттравматических рубцах (2В подгруппа) , а фармафорез препарата ЭС у пациентов с гормонозависимыми рубцами (3А подгруппа) (рис.18).

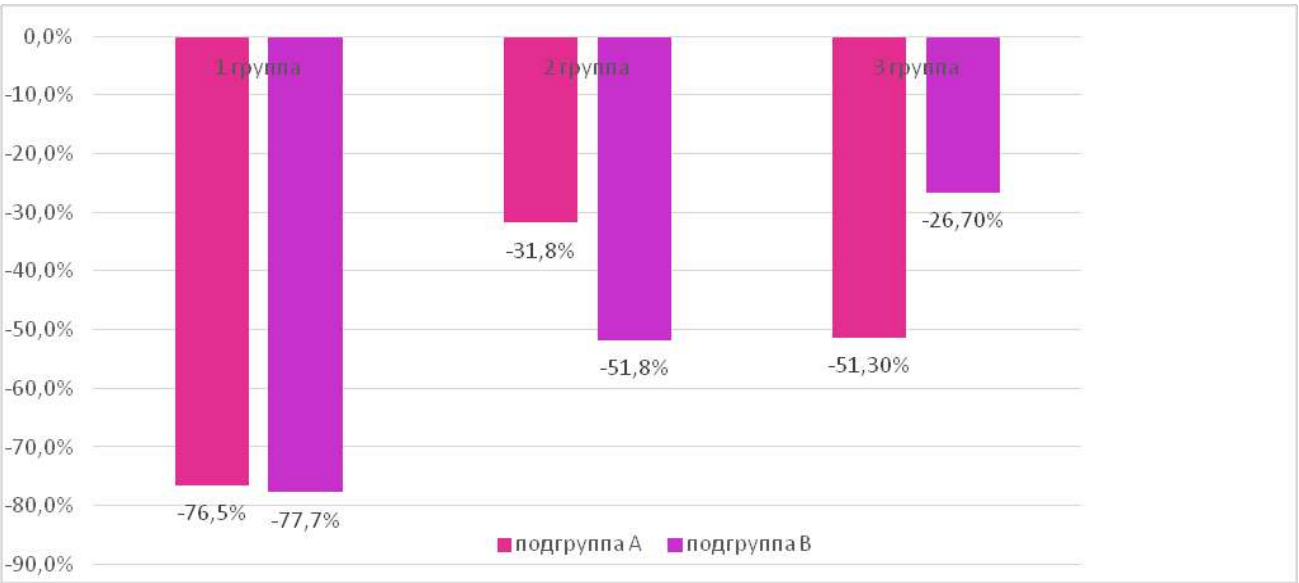

Рис. 18. Динамика ДИКЖ у пациентов с атрофическими рубцами различного генеза под влиянием комбинированной методики и ее составляющих.

После проведения процедур и лазеротерапии и фармафореза, в том числе в комбинированной методике не было отмечено как-либо побочных эффектов или нежелательных явлений, что свидетельствует о высокой безопасности методов. Данное обстоятельство в совокупности с эффективностью обуславливало высокую комплаентность пациентов – из исследования не вышел ни один человек.

3.3. Исследование глобальной терапевтической эффективности комбинированного применения селективной лазеротерапии и фармафореза биологического препарата на основе плаценты при атрофических рубцах

В соответствие со значениями до и после терапии индекса ДИШС (его редукция) эффективность терапевтического комплекса оценивалась следующим образом:

- Значительное улучшение – снижение индекса более, чем на 80%;
- Улучшение – снижение индекса на 79% - 50%;
- Незначительное улучшение - снижение индексов на 49% - 30%;
- Без эффекта – снижение индекса менее, чем на 29%;
- Ухудшение - сохранение отрицательной динамики или дальнейшее

прогрессирование процесса.

В соответствие с динамикой ДИШС рассчитывался индекс глобальной терапевтической эффективности GSS – который отражает количество пациентов (в % соотношении) с достигнутым значимым клиническим эффектом.

Из 13 пациентов 1А подгруппы значительное улучшение отмечалось у 8 (61,3%), улучшение у 4 (30,8%) и незначительное улучшение у 1 (7,7%). Из 12 пациентов в 1В подгруппе у 7 (58,3%) пациентов было отмечено значительное улучшение, у 2 (16,7%) констатировано улучшение и 3 (25,0%) пациентов – незначительное улучшение. Таким образом, тенденция в отношении положительных результатов отмечалась у всех пациентов, при этом GSS в 1А подгруппе составил 92,3%, в 1В подгруппе – 75,0% (рис. 19).

Рис. 19. Сравнительные данные терапевтической эффективности (индекс GSS, %) комбинированного применения ВСЛ и фармафореза препарата ЭП у пациентов с атрофическими рубцами.

Из 15 пациентов 2А подгруппы значительное улучшение отмечалось у 2 (13,3%), улучшение у 3 (20,0%), незначительное улучшение у 3 (20,0%) и без эффекта – 7 (46,7%) пациентов. Из 13 пациентов во 2В подгруппе у 5 (38,5%)

пациентов было отмечено значительное улучшение, у 2 (15,4%) констатировано улучшение, 3 (23,1%) пациентов – незначительное улучшение, отсутствие эффекта отмечалось у 3 (23,1%) пациентов. Таким образом, общая терапевтическая эффективность (положительные результаты) в соответствие с индексом GSS во 2А подгруппе составила 33,3%, во 2В подгруппе – 53,9% (рис. 20).

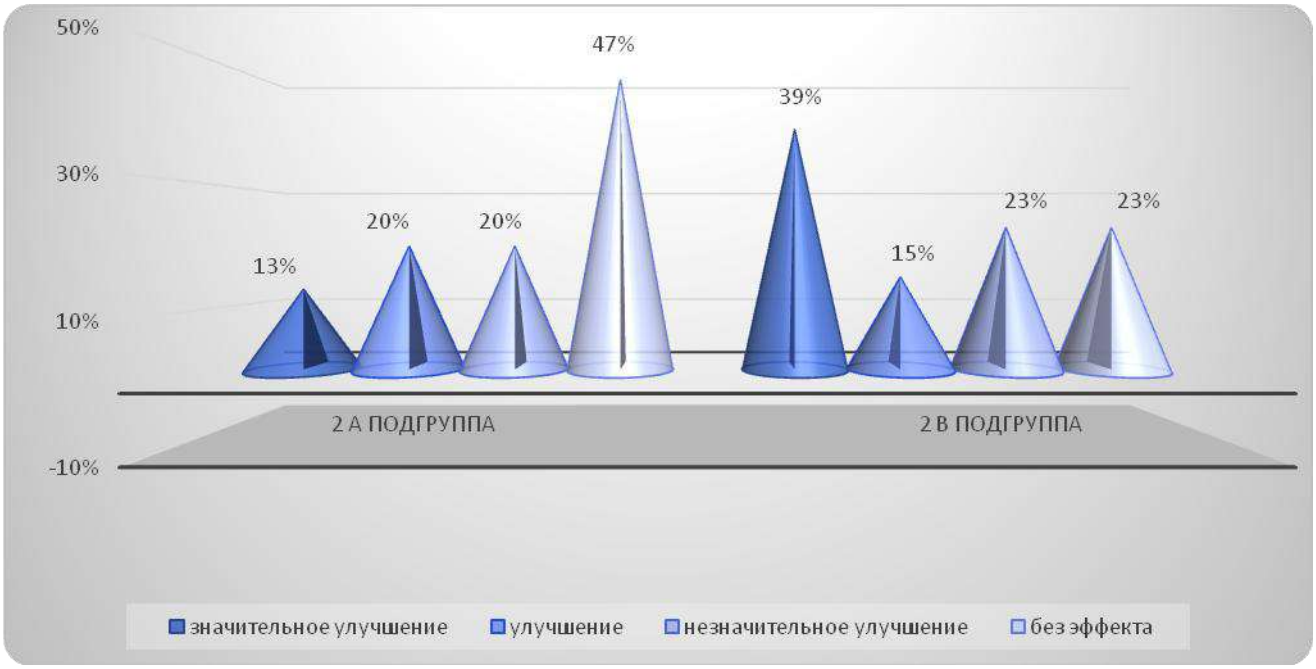

Рис. 20. Сравнительные данные терапевтической эффективности (индекс GSS, %) применения ВСЛ в методе фракционного фототермолиза у пациентов с атрофическими рубцами.

Из 11 пациентов 3А подгруппы значительное улучшение отмечалось у 3 (27,3%), улучшение у 2 (18,2%), незначительное улучшение у 2 (18,2%) и без эффекта – 4 (36,4%) пациентов. Из 14 пациентов в 3В подгруппе у 2 (14,3%) пациентов было отмечено значительное улучшение, у 2 (14,3%) констатировано улучшение, 6 (42,9%) пациентов – незначительное улучшение, отсутствие эффекта отмечалось у 4 (28,6%) пациентов. Таким образом, общая

терапевтическая эффективность (положительные результаты) в соответствие с индексом GSS в 3А подгруппе составила 45,5%, в 3В подгруппе – 28,6% (рис. 21).

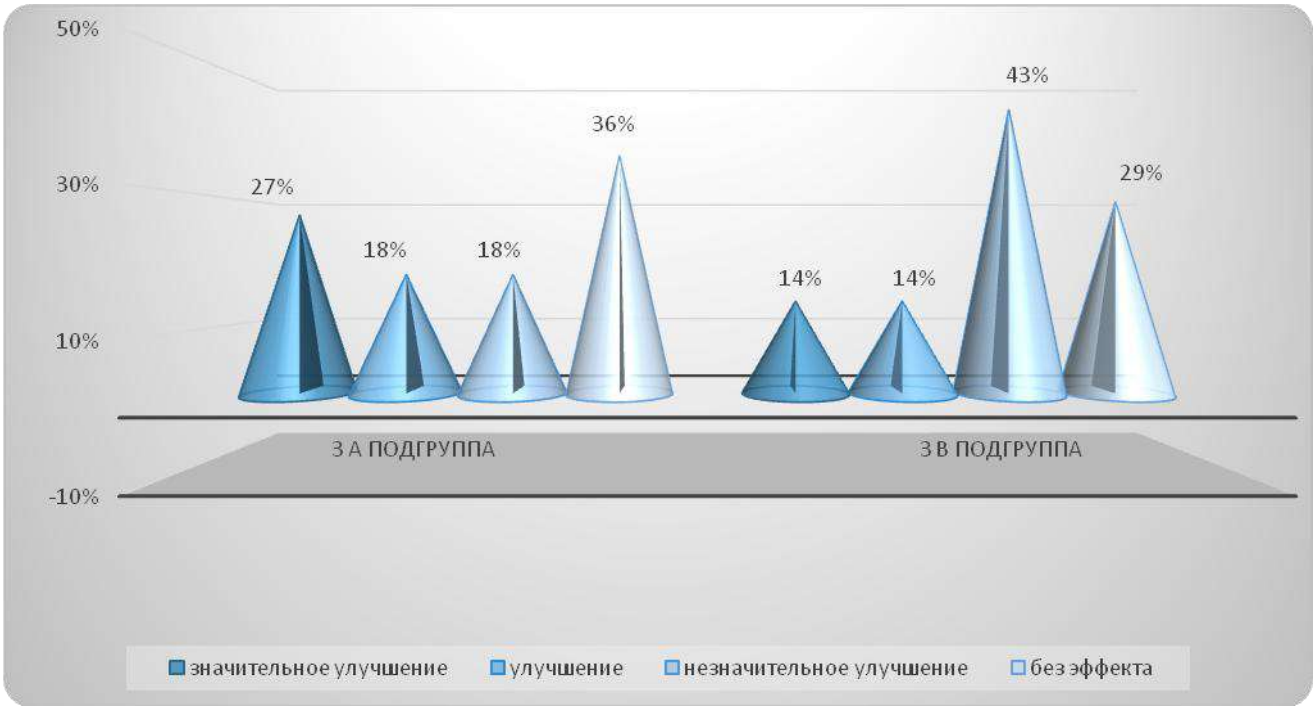

Рис. 21. Сравнительные данные терапевтической эффективности (индекс GSS, %) применения фармафореза препарата ЭП у пациентов с атрофическими рубцами.

Таким образом, метод, включающий комбинированное применение высокоинтенсивной селективной лазеротерапии в методе фракционного фототермолиза и фармафореза препарата на основе экстракта плаценты является высокоэффективным в отношении коррекции атрофических рубцов различного происхождения, при этом эффективность метода составила при гормонально зависимых АР – 92,3% и при посттравматических 75,0% (рис. 22).

Селективная лазеротерапия в методе фракционного фототермолиза является достаточно эффективным методом терапии посттравматических АР (53,9%), однако для достижения выраженного клинического результата при гормонально зависимых АР эффективности данной методики недостаточно, так как

клинически значимый эффект был получен лишь у 33,3% (рис. 22).

Использование фармафореза препарата на основе экстракта плаценты у пациентов с гормонально зависимыми АР оказалось эффективно у 45,5%, что говорит о патогенетической направленности фармафореза и может использоваться у данной категории пациентов в виде монотерапии. При посттравматических АР эффективность фармафореза наблюдалась лишь 28,6% пациентов (рис. 22).

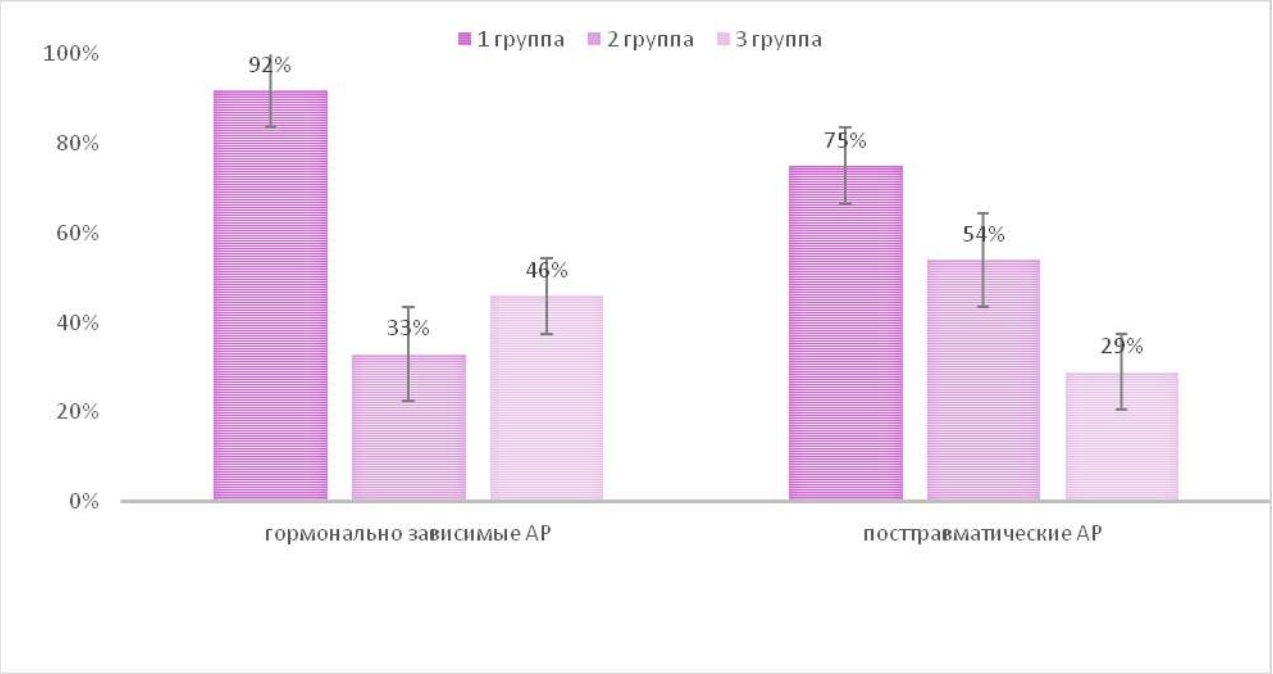

Рис. 22. Сравнительные данные индекса GSS в % (количество пациентов, достигших клинического эффекта) методов эстетической коррекции различных видов атрофических рубцов.

ГЛАВА 4. ИССЛЕДОВАНИЕ В СРАВНИТЕЛЬНОМ АСПЕКТЕ РЕЗУЛЬТАТОВ ОБЪЕКТИВНЫХ МЕТОДОВ У ПАЦИЕНТОВ С АТРОФИЧЕСКИМИ РУБЦОВЫМИ ДЕФОРМАЦИЯМИ ПОД ВЛИЯНИЕМ ВЫСОКОИНТЕНСИВНОЙ СЕЛЕКТИВНОЙ ЛАЗЕРОТЕРАПИИ И ФАРМАФОРЕЗА БИОЛОГИЧЕСКОГО ПРЕПАРАТА НА ОСНОВЕ ПЛАЦЕНТЫ

4.1. Анализ данных лазерной доплеровской флоуметрии у пациентов с атрофическими рубцами до и после применения комбинированного метода и его составляющих

При атрофических рубцах из-за истончения эпидермально-дермальных и гиподермальных слоев наблюдается обеднение сосудистой сети и различные нарушения гемодинамики в МЦ. Первичность или вторичность данных нарушений является дискутабельным вопросом. Однако можно предположить, что при формировании гормонально зависимых АР данные механизмы являются первичными, что обусловлено известным влиянием стероидных препаратов на сосудистый компонент, что приводит к спастическим на уровне артериолярного звена МЦ и застойным явлениям на уровне капиллярной сети. В посттравматичных АР нарушения микроциркуляции носят по-видимому вторичный характер и в свою очередь обусловлены истончением слоев кожи. Однако в обоих случаях коррекция нарушений гемодинамики на уровне МЦ является ведущим компонентом терапевтических мероприятий, обуславливающих высокий клинический эффект. Поэтому нами в работе были исследованы механизмы активного и пассивного кровотока на уровне МЦ воспроизведенные в методе ЛДФ.

Исследование МЦ в очагах АР в исходе, помимо обеднения сосудистой сети показало, что присутствуют изменения спастического характера с явлениями повышенного тонуса (гипертонуса) в приносящих сосудах артериолярного звена микроциркуляторного русла (ALF/CKOx100%), усилением давления в выходящих сосудах МЦ (венулы) (AHF/CKOx100%) и застойными

явлениями в базальном кровотоке (уровень капилляров) (ACF/СКОх100%), что по сути свидетельствует о нарушениях в активных и пассивных механизмах МЦ. Так же были исследованы показатели в отношении к показателям базального кровотока (ALF/Mx100%, AHF/Mx100%, ACF/Mx100%).

После комбинированного применения высокоинтенсивной селективной лазеротерапии и фармафореза препарата на основе экстракта плаценты у подавляющего числа пациентов с АР вне зависимости от вида рубца (подгруппа 1А и подгруппа 1В) наблюдалось достоверно значимое улучшение показателей ЛДФ в отношении активных и пассивных механизмов гемодинамики на уровне различных отделов МЦ. Показатель МЦ по отношению к базальному кровотоку ACF/СКО повысился на 36,7%. Общий показатель, отражающий венулярный кровоток AHF/СКО, уменьшился на 30,9%. Показатели пассивных механизмов в различных отделах МЦ также имели достовернозначимое улучшение: ALF/Mx 100% повысился на 52%, AHF/Mx 100% усилился на 41%, а ACF/Mx100% - на 21%. Данные улучшения показателей МЦ приводили к усилению интегрального показателя - индекса эффективности микроциркуляции (ИЭМ) на 31% (табл. 9).

Таблица 9

Показатели гемодинамики в МЦ в методе ЛДФ у пациентов с атрофическими рубцами до и после комбинированного применения высокоинтенсивной селективной лазеротерапии и фармафореза препарата на основе экстракта плаценты

Показатель / подгруппа		**До терапии**	**После терапии**	**Норма (n=20)**
ALF/ CKOx 100%	Подгруппа 1А (n= 13)	91,6 ±4,2 P1**	126,5±3,6 P*	132,6±4,1
	Подгруппа 1В (n= 12)	82,9±3,7 P1*	119,8±4,1 P*	
ALF/Mx 100%	Подгруппа 1А (n= 13)	21,6±3,1 P1*	44,5±3,6 P**	51,8±2,9
	Подгруппа 1В (n= 12)	18,8±3,7 P1*	31,2±4,1 P**	
AHF/ CKOx 100%	Подгруппа 1А (n= 13)	113,5 ±11,4 P1*	78,6±9,5 P**	65,1±3,7
	Подгруппа 1В (n= 12)	122,6±11,2 P1**	91,4±8,1 P**	
AHF/Mx 100%	Подгруппа 1А (n= 13)	13,1±2,2 P1*	21,8±2,8 P**	29,8±3,6
	Подгруппа 1В (n= 12)	10,9+3,2 P1**	19,7±3,4 P*	
ACF/ CKOx 100%	Подгруппа 1А (n= 13)	30,7±2,2 P1*	48,5±3,3 P**	54,7±3,1
	Подгруппа 1В (n= 12)	28,5±3,1 P1*	39,6±2,4P**	
ACF/Mx 100%	Подгруппа 1А (n= 13)	8,2±0,6 P1*	10,5±0,5 P**	13,9±2,7
	Подгруппа 1В (n= 12)	7,3±0,7 P1**	9,1±0,6 P**	
ИЭМ перф. ед	Подгруппа 1А (n= 13)	0,75±0,11 P1**	1,18±0,05 P**	1,19±0,05
	Подгруппа 1В (n= 12)	0,69±0,12 P1**	1,13±0,05 P**	

Примечание: P – сравнение с исходом, P1 – сравнение с показателями нормы,*- p<0,05; ** - p<0,01.

Таблица 10

Показатели гемодинамики в МЦ в методе ЛДФ у пациентов с атрофическими рубцами до и после применения высокоинтенсивной селективной лазеротерапии в методе фракционного фототермолиза

Показатель / подгруппа		**До терапии**	**После терапии**	**Норма (n=20)**
ALF/ CKOx 100%	Подгруппа 2А (n= 15)	91,2 ±4,5 P1*	98,4±4,1 P1*	132,6±4,1
	Подгруппа 2В (n= 13)	86,4±3,9 P1*	104,9±4,6 P**	
ALF/Mx 100%	Подгруппа 2А (n= 15)	22,3±3,4 P1*	25,5±3,2 P1*	51,8±2,9
	Подгруппа 2В (n= 13)	19,1±3,5 P1*	30,1±4,2 P1**	
AHF/ CKOx 100%	Подгруппа 2А (n= 15)	108,9 ±10,5 P1*	92,1±10,3 P1*	65,1±3,7
	Подгруппа 2В (n= 13)	123,7±9,6 P1**	104,2±7,5 P1**	
AHF/Mx 100%	Подгруппа 2А (n= 15)	12,8±3,6 P1*	17,1±3,2 P1*	29,8±3,6
	Подгруппа 2В (n= 13)	10,5+2,4 P1*	15,7±2,1 P1*	
ACF/ CKOx 100%	Подгруппа 2А (n= 15)	29,9±3,4 P1*	32,1±3,5 P1*	54,7±3,1
	Подгруппа 2В (n= 13)	29,8±3,4 P1*	36,6±2,2 P1**	
ACF/Mx 100%	Подгруппа 2А (n= 15)	8,1±0,5 P1*	9,2±0,6 P1*	13,9±2,7
	Подгруппа 2В (n= 13)	7,2±0,4 P1**	8,2±0,2 P**	
ИЭМ перф. ед	Подгруппа 2А (n= 15)	0,73±0,10 P1**	0,80±0,04 P1*	1,19±0,05
	Подгруппа 2В (n= 13)	0,68±0,08 P1**	0,84±0,04 P**	

Примечание: P – сравнение с исходом, P1 – сравнение с показателями нормы,*- p<0,05; ** - p<0,01.

После применения селективной лазеротерапии у пациентов с гормонально зависимыми АР (2А подгруппа) отмечалась лишь тенденция к улучшению, однако большинство показателей ЛДФ достоверно значимо не изменились. У пациентов с посттравматическими АР (2В подгруппа) происходила более значимая динамика, однако она была не столь выражена как в 1В подгруппе.

Так во 2В подгруппе показатель МЦ по отношению к базальному кровотоку ALF/CKO (альвеолярный кровоток) повысился на 17,3%. Общий показатель, отражающий венулярный кровоток AHF/CKO, уменьшился на 19,9%. Показатель ACF/CKO увеличился на 17,2%. Показатели пассивных механизмов в различных отделах МЦ также имели достоверно значимое улучшение: ALF/Mx 100% повысился на 26%, AHF/Mx 100% усилился на 15%, а ACF/Mx100% - на 21%. Данные улучшения показателей МЦ приводили к усилению интегрального показателя - индекса эффективности микроциркуляции (ИЭМ) на 19% (табл. 10).

После применения фармафореза препарата на основе экстракта плаценты у пациентов с гормонально зависимыми АР (3А подгруппа) отмечалось достоверно значимое улучшение показателей ЛДФ, в то время как при посттравматических рубцах (3В подгруппа) динамика была не достоверной.

Так в 3В подгруппе показатель МЦ по отношению к базальному кровотоку ALF/CKO (альвеолярный кровоток) повысился на 14,8%. Общий показатель, отражающий венулярный кровоток AHF/CKO, уменьшился на 20,1%. Показатель ACF/CKO увеличился на 23,3%. Показатели пассивных механизмов в различных отделах МЦ также имели достоверно значимое улучшение: ALF/Mx 100% повысился на 31%, AHF/Mx 100% усилился на 26,5%, а ACF/Mx100% - на 11%. Данные улучшения в гемодинамике МЦ приводили к усилению интегрального показателя - индекса эффективности микроциркуляции (ИЭМ) на 22,3% (табл. 11).

Таблица 11

Показатели гемодинамики в МЦ в методе ЛДФ у пациентов с атрофическими рубцами до и после применения фармафореза препарата на основе экстракта плаценты

Показатель / подгруппа		**До терапии**	**После терапии**	**Норма (n=20)**
ALF/ СКОх 100%	Подгруппа 3А (n= 11)	92,4 ±4,1 P1**	108,7±3,1 P*, P1*	132,6±4,1
	Подгруппа 3В (n= 14)	81,5±4,2 P1*	91,2±4,8 P1*	
ALF/Mx 100%	Подгруппа 3А (n= 11)	23,4±3,2 P1**	36,9±3,8 P*	51,8±2,9
	Подгруппа 3В (n= 14)	19,1±3,2 P1*	26,3±4,5 P1*	
AHF/ СКОх 100%	Подгруппа 3А (n= 11)	108,0 ±10,5 P1*	84,5±9,7 P**, P1*	65,1±3,7
	Подгруппа 3В (n= 14)	121,7±10,9 P1**	109,7±19,6 P1**	
AHF/Mx 100%	Подгруппа 3А (n= 11)	14,2±2,5 P1*	19,6±2,1 P**, P1**	29,8±3,6
	Подгруппа 3В (n= 14)	10,8+3,3 P1**	14,9±3,2 P*	
ACF/ СКОх 100%	Подгруппа 3А (n= 11)	29,5±2,6 P1*	39,5±3,7 P*, P1*	54,7±3,1
	Подгруппа 3В (n= 14)	26,8±3,7 P1*	32,4±4,4 P*	
ACF/Mx 100%	Подгруппа 3А (n= 11)	8,1±0,3 P1*	9,1±0,2 P**, P1*	13,9±2,7
	Подгруппа 3В (n= 14)	7,4±0,6 P1**	8,0±0,4 P*	
ИЭМ перф. ед	Подгруппа 3А (n= 11)	0,76±0,08 P1**	0,99±0,04 P**, P1*	1,19±0,05
	Подгруппа 3В (n= 14)	0,69±0,11 P1*	0,78±0,04 P**	

Примечание: Р – сравнение с исходом, Р1 – сравнение с показателями нормы,* - p<0,05; ** - p<0,01.

Показатель ИЭМ наиболее наглядно отражает все положительные изменения в гемодинамике МЦ (рис. 23).

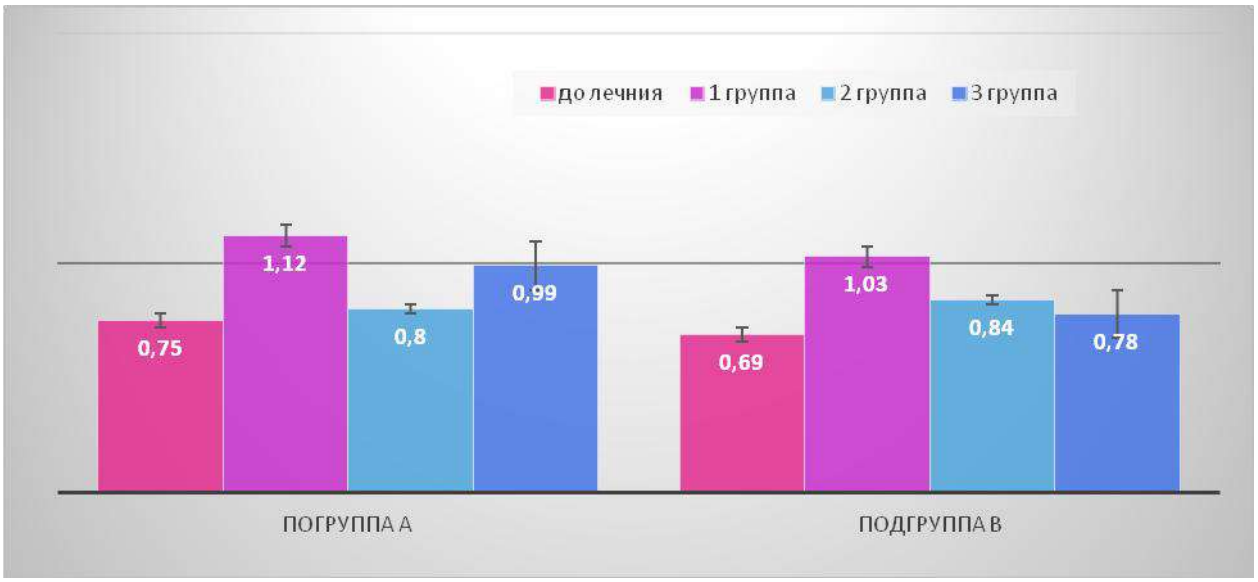

Рис. 23. Сравнительные данные динамики показателя ИЭМ (норма 1,19±0,05 перф. ед.) у пациентов с атрофическими рубцами после коррекции с применением комбинированного метода и его составляющих.

Таким образом, результатами данного исследования было показано, что в исходном состоянии при атрофических рубцах вне зависимости от механизмов развития отмечаются нарушения активных и пассивных механизмом кровотока на различных уровнях микроциркуляторной гемодинамики, при этом при гормонально зависимых АР данный механизм являются предрасполагающим в развитии рубца, а три посттравматических следствием образования рубцовой деформации. Комбинированный метод, включающий применение высокоинтенсивной селективной лазеротерапии и фармафореза препарата на основе экстракта плаценты позволяет воздействовать на все эти механизмы, что реализуется в эффекте улучшения микроциркуляции и способствует восстановлению трофики тканей. Моно составляющие метода обладают определенной эффективностью в отношении исходных нарушений в МЦ, однако выраженной в меньшей степени, при этом ВСЛ более эффективна при посттравматических рубцах, а фарамафорез ЭП при гормонально зависимых рубцах.

4.2. Анализ данных ультразвукового сканирования до и после применения комбинированного метода и его составляющих

Ультразвуковое сканирование проводилось при помощи Цифровой Системы Ультразвуковой Визуализации Skinscanner DUB (Taberna pro medicum GmbH Германия). Сканирование проводили линейным датчиком (аппликатором) 22 МГц. В качестве контактной среды, для обеспечения проводимости для ультразвука, использовался ультразвуковой гель.

Использование частот 22 МГц позволило визуализировать: эпидермис, дерму. Измерение акустической плотности эпидермиса и дермы осуществляли в области расположения рубца, а также измеряли акустическую плотность эпидермиса и дермы в области расположения рубца непосредственно после завершения лечебного курса.

С учетом ряда позиций Ванкуверовской шкалы, а также данных высокочастотной ультразвуковой сонографии, были сформулированы следующие критерии эффективности терапии:

- **отличный результат** – снижение акустической плотности рубцовой ткани на 75% и более.

- **хороший результат** - снижение акустической плотности рубцовой ткани на 50-75%.

- **удовлетворительный результат** – снижение акустической плотности рубцовой ткани на 25-50%.

- **без эффекта** – отсутствие динамики клинических и функционально-морфологических показателей рубцов.

При коррекции атрофических рубцов использовались вышеуказанные критерии эффективности терапии за исключением оценки степени «уплощения».

До проведения эстетической коррекции распределение эхосигналов в дерме равномерное, дифференциация на слои отсутствовала. Отмечалось повышение эхогенности дермы (соединительная ткань). В глубоких отделах дермы имеется гиперэхогенный тяж. Контур поверхности эпидермиса визуализировался как

неровный, местами прерывистый. Отграничение эпидермиса от дермы было достаточно четкое. Распределение эхосигналов в дерме неравномерное, дифференциация на слои отсутствует. Отмечалось повышение эхогенности дермы – соединительная ткань. Отграничение дермы от ПЖК было достаточно четкое (рис. 24, 25).

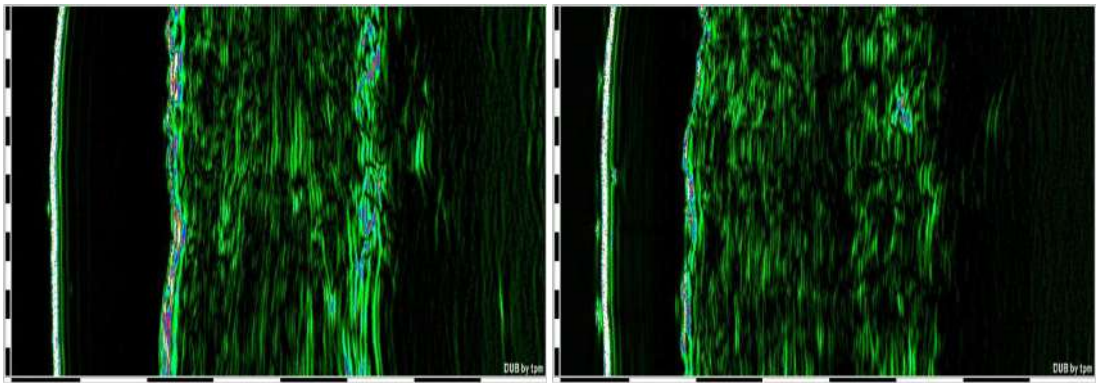

Рис. 24. Пример сканограмм атрофического рубца (гормонально зависимого генеза, 1А подгруппа) до и после комбинированного применения селективной лазеротерапии и фармафореза препарата на основе экстракта плаценты.

После комбинированного метода наиболее информативными в данном исследовании были показатель акустической плотности рубца и окружающих тканей и динамика уменьшения линейных размеров и объема рубца в процессе лечения. В ходе коррекции рубцов наблюдалось значительное снижение акустической плотности рубцовой ткани. Толщина дермы в месте расположения рубцов после лечения увеличивалась при атрофических рубцах вне зависимости от этиологии АР. Контур поверхности эпидермиса становился достаточно ровным. Отграничение эпидермиса от дермы было четкое. Распределение эхосигналов в дерме равномерное, дифференциация на слои отсутствовала. Толщина дермы увеличилась. Отмечалось снижение эхогенности дермы (12→8), что может свидетельствовать о частичном рассасывании рубца. Отграничение дермы от ПЖК было достаточно четкое (рис.24, 25).

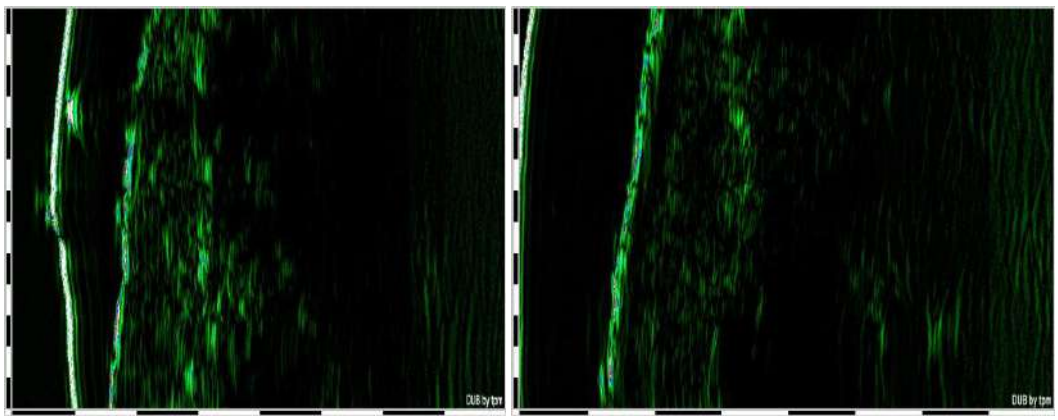

Рис. 25. Пример сканограмм атрофического рубца (посттравматического генеза, 1В подгруппа) до и после комбинированного применения селективной лазеротерапии и фармафореза препарата на основе экстракта плаценты.

Таблица 12

Данные УЗ сканирования очагов атрофических рубцовых деформаций до и после применения комбинированного метода, включающего ВСЛ и фармафорез ЭП.

	Толщина	**мкм**	**Акустическая плотность**	**дж/м^3**
	до	**после**	**до**	**после**
Эпидермис (1А подгруппа)	58,6±4,3	67,1±1,4*	152,8±4,5	53,3±5,6**
Дерма (1А подгруппа)	3230,5±15,6	3720,4±18,2*	12,4±0,8	8,5±0,7**
Эпидермис (1В подгруппа)	57,3±3,8	64,9±1,5*	149,9±3,7	55,4±4,2**
Дерма (1В подгруппа)	3198,8±14,8	3688,4±21,3*	13,1±0,6	8,8±0,6**

Примечание: Р – сравнение с исходом по критерию Стьюдента *р< 0,01, и по критерию Фишера ** р< 0,05.

Таким образом, с помощью метода ультразвуковой сонографии было установлено, что в результате комбинированной коррекции рубцов кожи

наблюдается значительное снижение акустической плотности рубцовой ткани. В соответствие с Ванкуверовской шкалой у всех пациентов результат был расценен как «отличный»: снижение акустической плотности рубцовой ткани на 75% и более. При этом толщина дермы в месте расположения рубцов после лечения изменялась однонаправлено: отмечалось ее увеличение при атрофических рубцах (табл. 12).

После применения селективной лазеротерапии в подгруппе пациентов с гормонально зависимыми АР (подгруппа 2А) достоверно значимым изменений не отмечалось (рис.26). Так распределение эхосигналов в дерме оставалось достаточно равномерное, дифференциация на слои отсутствовала. Сохранялось повышение эхогенности дермы (соединительная ткань). В глубоких отделах дермы присутствовал гиперэхогенный тяж. Контур поверхности эпидермиса визуализировался как неровный, местами прерывистый. Отграничение эпидермиса от дермы было достаточно четкое. Распределение эхосигналов в дерме неравномерное, дифференциация на слои отсутствовало. Сохранялось повышение эхогенности дермы. Отграничение дермы от ПЖК было достаточно четкое. По оценке в соответствие с Ванкуверовской шкалой у всех пациентов 2А подгруппы результат был расценен как «удовлетворительный» - снижение акустической плотности на 25% - 50%.



Рис. 26. Пример сканограмм атрофического рубца (гормонально зависимого генеза, 2А подгруппа) до и после применения селективной лазеротерапии.

После применения селективной лазеротерапии достоверные изменения отмечались преимущественно в подгруппе пациентов с посттравматическими АР (подгруппа 2В) (рис.27).

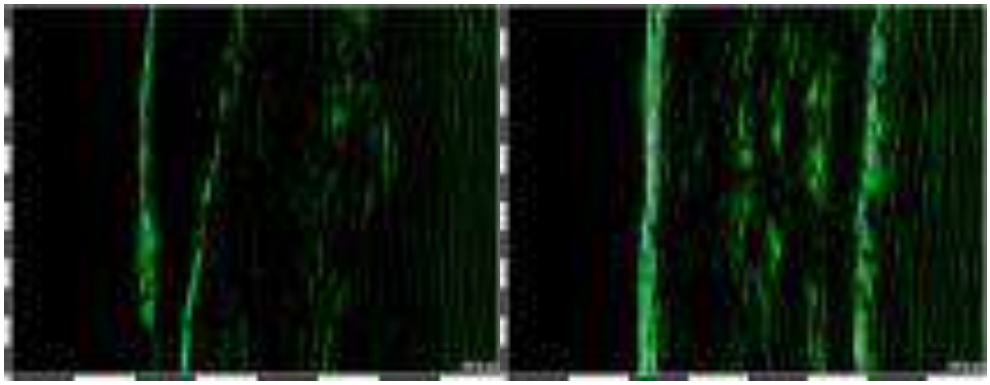

Рис. 27. Пример сканограмм атрофического рубца (посттравматического генеза, 2В подгруппа) до и после применения селективной лазеротерапии.

В ходе применения селективной лазеротерапии наблюдалось снижение акустической плотности рубцовой ткани. Толщина дермы в месте расположения рубцов после лечения увеличивалась при атрофических рубцах вне зависимости от этиологии АР. Контур поверхности эпидермиса становился достаточно ровным. Отграничение эпидермиса от дермы было четкое. Распределение эхосигналов в дерме равномерное, дифференциация на слои отсутствовала. Толщина дермы увеличилась. Отмечалось снижение эхогенности дермы (8→5), что может свидетельствовать о частичном рассасывании рубца. Отграничение дермы от ПЖК было достаточно четкое. Эффективность в соответствие с Ванкуверовской шкалой у всех пациентов 2В подгруппы результат был расценен как «хороший», снижение акустической плотности на 50% - 75% (табл.13).

Таблица 13

Данные УЗ сканирования очагов атрофических рубцовых деформаций до и после применения ВСЛ.

	Толщина	мкм	Акустическая плотность	дж/м^3
	до	**после**	**до**	**после**
Эпидермис (2А подгруппа)	56,8±4,1	61,3±1,8	148,6±4,1	128,7±6,9
Дерма (2А подгруппа)	3283,1±16,9	3388,5±22,6*	11,6±0,6	10,2±0,8
Эпидермис (2В подгруппа)	55,4±3,1	59,7±2,1	135,3±5,6	72,5±4,1**
Дерма (2В подгруппа)	3218,6±17,5	3286,1±14,1*	13,0±0,5	9,8±0,5**

Примечание: Р – сравнение с исходом по критерию Стьюдента *р< 0,01, и по критерию Фишера ** р< 0,05.

После применения фармафореза препарата ЭП достоверные изменения дермально-гиподермальных структур отмечалось в подгруппе пациентов с гормонально зависимыми АР (3А подгруппа). При этом контур поверхности эпидермиса становился достаточно ровным, отграничение эпидермиса от дермы было четкое. Распределение эхосигналов в дерме равномерное, дифференциация на слои отсутствовала. Толщина дермы увеличилась, эхогенность снизилась, что может свидетельствовать о частичном рассасывании рубца (рис.28). Эффективность в соответствие с Ванкуверовской шкалой у всех пациентов 3А подгруппы результат был расценен как «хороший», снижение акустической плотности на 50% - 75%.

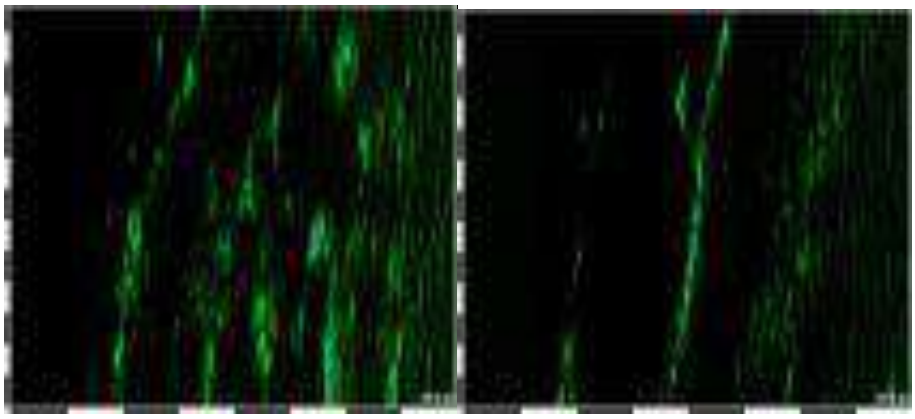

Рис. 28. Пример сканограмм атрофического рубца (гормонально зависимого генеза, 3А подгруппа) до и после применения фармафореза препарата экстракта плаценты.

У пациентов с посттравматическими АР отмечалась тенденция лишь тенденция к улучшению ультрасонографической картины, однако изменения не были достоверно значимыми (рис.29).

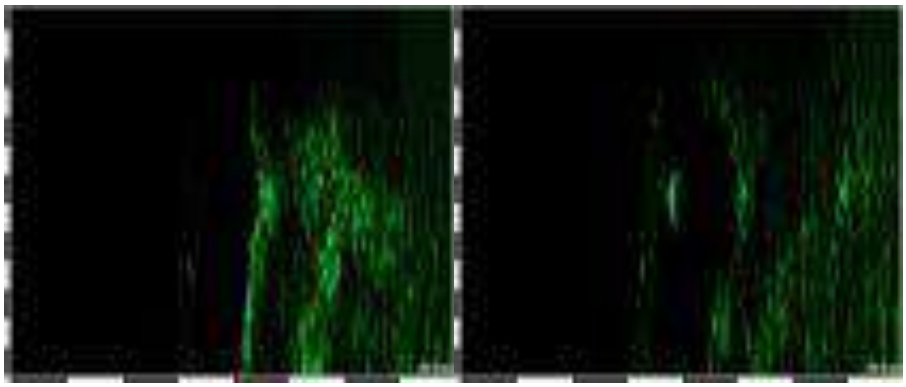

Рис. 29. Пример сканограмм атрофического рубца (посттравматического генеза, 3В подгруппа) до и после применения фармафореза препарата экстракта плаценты.

По оценке в соответствие с Ванкуверовской шкалой у всех пациентов 3В подгруппы результат был расценен как «удовлетворительный» - снижение акустической плотности на 25% - 50% (табл. 14).

Таблица 14

Данные УЗ сканирования очагов атрофических рубцовых деформаций до и после применения фармафорез ЭП.

	Толщина	мкм	Акустическая плотность	дж/м^3
	до	**после**	**до**	**после**
Эпидермис (3А подгруппа)	55,3±2,9	61,2±1,8*	146,4±3,2	86,3±4,2**
Дерма (3А подгруппа)	3241,6±17,8	3460,7±21,0*	10,2±0,5	7,8±0,6**
Эпидермис (3В подгруппа)	52,8±3,2	58,8±2,3	129,4±3,5	101,2±4,5**
Дерма (3В подгруппа)	3105,8±22,3	3228,4±20,4*	11,6±0,4	10,1±0,4

Примечание: Р – сравнение с исходом по критерию Стьюдента *р< 0,01, и по критерию Фишера ** р< 0,05.

КЛИНИЧЕСКИЕ ПРИМЕРЫ

Пример 1

Пациентка А., 32 года. Диагноз посттравматический атрофический рубец. Локализация: кожа левого плеча. Давность заболевания 8 месяцев.

Рис. 30. Атрофический рубец до применения комбинированной терапии.

Рис. 31. Атрофический рубец после применения комбинированной терапии, включающей селективную лазерную терапию в методе фракционного фототермолиза и фармафорез препарата на основе экстракта плаценты.

Пример 2

Пациентка Р., 35 лет. Диагноз посттравматический атрофический рубец. Локализация: кожаправой щечной области. Давность заболевания 1 год 3 месяца.

Рис. 32. Атрофический рубец до применения комбинированной терапии.

Рис. 33. Атрофический рубец после применения комбинированной терапии, включающей селективную лазерную терапию в методе фракционного фототермолиза и фармафорез препарата на основе экстракта плаценты.

ЗАКЛЮЧЕНИЕ

Целью настоящего исследования выступила разработка и научное обоснование целесообразности комбинированного применения селективной лазеротерапии и фармафореза биологического препарата на основе плаценты в лечении пациентов с атрофическими рубцами в зависимости от механизмов развития и с учетом стадии формирования патологических очагов. Для достижения цели в работе решались следующие задачи: определить основные предикторы и механизмы развития атрофических рубцов и на основании полученных данных предложить классификацию данной патологии; провести сравнительный анализ влияния комбинированного метода на клинические симптомы атрофических рубцов, изучить особенности эпидермально-дермальной структуры, исследовать составляющие активных и пассивных механизмов гемодинамики в микроциркуляторном русле и на основании этого определить терапевтическую эффективность.

На 1 этапе работы ретроспективно были изучены 180 амбулаторных карт с целью проведения анализа основных триггерных факторов и сопутствующей соматической патологии у пациентов с атрофическими рубцами.

Из триггерных факторов были выявлены следующие патологии: 1.После вульгарных акне тяжелой степени тяжести – 51 пациент– 28,3%; 2.Беременность и период лактации – 29 пациентов -16,1%; 3.Метаболический синдром – 22 пациента – 12,2%; 4.Ожирение (во всей группе, в том числе среди пациентов с метаболическим синдромом и наборе избыточной массы тела во время беременности и периода лактации, при этом только 8 пациентов – 4,4% отмечали развитие АР связанное с увеличением массы тела) – 42 пациента – 23,3%; 5.Посттравматические (операционные рубцы, механические травмы) – 17 пациентов – 9,4%; 6.Прием стероидных препаратов с целью набора массы тела – 15 пациентов – 8,3%; 7.Поствоспалительные (разрешение кожных заболеваний) – 17 пациентов – 9,4%; 8.Системные ГКС (прием по поводу различных заболеваний) – 19 пациентов – 10,6%; 9.Применение топических ГКС – 2 пациента – 1,1%.

Таким образом, по данным обращаемости в косметологические учреждения основными триггерными факторами при развитии атрофических рубцов можно считать поствоспалительный процесс в том числе симптом комплекс постакне, беременность и период лактации и метаболический синдром. На основании проведенного анализа амбулаторных карт нами была разработана классификация атрофичеких рубцов с учетом триггерных факторов и клинической картины, а также временного фактора длительности существования очага. Поскольку основными группами триггеров являлись либо гормонозависимые факторы, либо травматизация (нарушение целостности) кожи, в том числе разрешение воспалительных элементов с определенными клиническими характеристиками патологического кожного процесса эти моменты и легли в основу классификации. Вопросы отягощенной наследственности при образовании рубцовых деформаций до сих пор остаются дискутируемыми. В нашем исследовании из 51 пациента с постакне наследственность была отягощена у 70,6%. Отягощенная наследственность при стриях (беременность и период лактации) отмечалась в меньшем проценте случаев и составила – 51,7%. Эти данные позволяют предположить существование определенной наследственной предрасположенности к развитию атрофических рубцов. И в большей степени данный факт влияет на профилактические мероприятия нежели, чем на саму эстетическую коррекцию.

На 2 этапе под нашим наблюдением находилось 78 пациентов соответствовавших критериям включения / невключения, которым в зависимости от группы исследования проводили комплекс терапевтических мероприятий, включающий применение селективной лазеротерапии, фармафореза препарата на основе плаценты в виде комбинации или моно терапии (распределение больных представлено в соответствующей главе). Среди пациентов преобладали женщины – 61,5%, мужчин соответственно было – 38,5%. Средний возраст пациентов составил 32,4±3,5 лет, при этом большинство пациентов находилось в возрасте от 25 до 40 лет – 87,2%.

Основные клинические разновидности у находившихся под наблюдением пациентов были следующие: в виде «сколотого льда» - отмечались у 32 пациентов (41,0%); блюдцеобразные – отмечались у 14 пациентов (17,9%); втянутые – отмечались у 6 пациентов (7,7%); широкие (линейные в виде вытянутых тяжей продольно оси тела (стрии)) – отмечались у 26 пациентов (33,3%). Локализация процесса при элементах постакне была преимущественно – на лице, при гормонозависимых рубцах (метаболический синдром, ожирение, беременность) – преимущественно на животе и груди, при приеме стероидных гормонов с целью набора массы тела – на задней поверхности плеч (в области трицепса), боковой поверхности бедер. Поствоспалительные АР (эволюция элементов сыпи при различных дерматозах) преимущественная локализация была поверхность голеней. При различной локализации отмечалось варьирование формы и размеров атрофии. В зависимости от терапевтического комплекса коррекции АР были сформированы 3 группы сопоставимые по всем клиническим и анамнестическим параметрам (для достоверности полученных результатов). Внутри группы пациенты были распределены на подгруппы в соответствие с разработанной классификацией: гормонально зависимые АР (подгруппа А) и посттравматические АР (подгруппа В).

На 2 этапе проводилась сравнительная оценка эффективности разработанного комбинированного фармако-физиотерапевтического метода и его составляющих у 78 пациентов с помощью клинических (дерматологические индексы) и специальных (УЗ-сканирование, ЛДФ, фотографирование) методов исследования.

Исследование динамики регресса клинических симптомов АР подразумевала оценку степени выраженности следующих клинических признаков: западение ткани, размер, микрорельеф, цвет, определение теста на «растяжение», наличие телеангиоэктазий, вовлечение в процесс подлежащих тканей, наличие и степень выраженности субъективных признаков (зуд, болезненность), что в совокупности являлось составляющими дерматологического индекса ДИШС. После применения комбинированной

методики у пациентов 1А и 1В подгрупп отмечалась выраженная положительная динамика в отношении всех клинических симптомов, то есть разработанный метод был одинаково эффективен и при гормонозависимых рубцах, и при посттравматических. После использования в качестве эстетической коррекции селективной лазеротерапии в методике фракционного фототермолиза выраженная положительная динамика, сопоставимая с 1 группой, отмечалась у пациентов с посттравматическими атрофическими рубцами (2В подгруппа). После применения фармафореза препарата экстракта плаценты достоверная редукция выраженности клинических симптомов отмечалась у пациентов с гормонально зависимыми атрофическими рубцами (3А подгруппа). В соответствии с суммарным значением ДИШС более значимая динамика наблюдалась в 1 группе вне зависимости от типа АР (1А и 1В подгруппы) редукция 78,1% и 81,7%. После лазеротерапии снижение суммарного значения индекса ДИШС во 2А подгруппе составило 22,5%, во 2В группе – 63,0%. После применения фармафореза препарата плаценты снижение суммарного значения индекса ДИШС достоверно значимое отмечалось в 3А подгруппе составило 63,4%, в 3В группе динамика была незначительной, но достоверно – 25,3%. Анализируя полученные клинические данные, можно сделать вывод, что комбинированное использование селективной лазеротерапии в методе фракционного фототермолиза и фармафореза препарата экстракта плаценты эффективно при всех видах атрофических рубцовых деформаций, в то время как ВСЛ достаточно эффективна в виде моно воздействий у пациентов с посттравматическими АР и недостаточно эффективна при гормонально зависимых рубцах. Фармафорез препарата ЭП обладает достаточно хорошей эффективностью при гормонально зависимых рубцовых деформациях, но недостаточно эффективен при пост травматических АР.

Оценка эффективности включала исследование индекса качества жизни пациентов, поскольку данный аспект терапевтических мероприятий особенно важен у пациентов с рубцовыми деформациями, являющимися, прежде всего косметическим дефектом, а значит и эстетической проблемой. После применения

разработанного комбинированного метода у пациентов с АР и с посттравматическими рубцами, и с гормонально зависимыми рубцами улучшалось общее состояние (физическое, психо-эмоциональное) с лучшим восприятием своей внешности, что положительно отражалось на их качестве жизни с улучшением таких аспектов как общение, личная жизнь и повседневная деятельность. ВСЛ в большей степени способствовал клиническому улучшению, а значит и повышению качества жизни у пациентов с посттравматическими рубцовыми деформациями. Фармафорез препарата эстракта плаценты в большей степени был эффективен в отношении гормонально зависимых рубцов и именно у этой категории пациентов способствовал повышению качества жизни.

После проведения процедур и лазеротерапии и фармафореза, в том числе в комбинированной методике не было отмечено как-либо побочных эффектов или нежелательных явлений, что свидетельствует о высокой безопасности методов. Данное обстоятельство в совокупности с эффективностью обуславливало высокую комплаентность пациентов – из исследования не вышел ни один человек.

Метод, включающий комбинированное применение высокоинтенсивной селективной лазеротерапии в методе фракционного фототермолиза и фармафореза препарата на основе экстракта плаценты является высокоэффективным в отношении коррекции атрофических рубцов различного происхождения, при этом эффективность метода составила при гормонально зависимых АР – 92,3% и при посттравматических 75,0%.

Селективная лазеротерапия в методе фракционного фототермолиза является достаточно эффективным методом терапии посттравматических АР (53,9%), однако для достижения выраженного клинического результата при гормонально зависимых АР эффективности данной методики недостаточно, так как клинически значимый эффект был получен лишь у 33,3%.

Использование фармафореза препарата на основе экстракта плаценты у пациентов с гормонально зависимыми АР оказалось эффективно у 45,5%, что

говорит о патогенетической направленности фармафореза и может использоваться у данной категории пациентов в виде монотерапии. При посттравматических АР эффективность фармафореза наблюдалась лишь 28,6% пациентов.

При атрофических рубцах из-за истончения эпидермально-дермальных и гиподермальных слоев наблюдается обеднение сосудистой сети и различные нарушения гемодинамики в МЦ. Первичность или вторичность данных нарушений является дискутабельным вопросом. Однако можно предположить, что при формировании гормонально зависимых АР данные механизмы являются первичными, что обусловлено известным влиянием стероидных препаратов на сосудистый компонент, что приводит к спастическим на уровне артериолярного звена МЦ и застойным явлениям на уровне капиллярной сети. В посттравматичных АР нарушения микроциркуляции носят по-видимому вторичный характер и в свою очередь обусловлены истончением слоев кожи. Однако в обоих случаях коррекция нарушений гемодинамики на уровне МЦ является ведущим компонентом терапевтических мероприятий, обуславливающих высокий клинический эффект. Поэтому нами в работе были исследованы механизмы активного и пассивного кровотока на уровне МЦ воспроизведенные в методе ЛДФ.

Исследование МЦ в очагах АР в исходе, помимо обеднения сосудистой сети показало, что присутствуют изменения спастического характера с явлениями повышенного тонуса (гипертонуса) в приносящих сосудах артериолярного звена микроциркуляторного русла, усилением давления в выходящих сосудах МЦ (венулы) и застойными явлениями в базальном кровотоке (уровень капилляров). После комбинированного применения высокоинтенсивной селективной лазеротерапии и фармафореза препарата на основе экстракта плаценты у подавляющего числа пациентов с АР вне зависимости от вида рубца (подгруппа 1А и подгруппа 1В) наблюдалось достоверно значимое улучшение показателей ЛДФ в отношении активных и пассивных механизмов гемодинамики на уровне различных отделов МЦ.

Показатель МЦ по отношению к базальному кровотоку ACF/CKO повысился. Общий показатель, отражающий венулярный кровоток AHF/CKO, уменьшился. Показатели пассивных механизмов в различных отделах МЦ также имели достоверно значимое улучшение. Данные улучшения показателей МЦ приводили к усилению интегрального показателя - индекса эффективности микроциркуляции (ИЭМ) на 31%. После применения селективной лазеротерапии у пациентов с гормонально зависимыми АР (2А подгруппа) отмечалась лишь тенденция к улучшению, однако большинство показателей ЛДФ достоверно значимо не изменились. У пациентов с посттравматическими АР (2А подгруппа) происходила более значимая динамика, однако она была не столь выражена как в 1В подгруппе. Так во 2В подгруппе показатель МЦ по отношению к базальному кровотоку ALF/CKO (альвеолярный кровоток) повысился на 17,3%. Общий показатель, отражающий венулярный кровоток AHF/CKO, уменьшился на 19,9%. Показатель ACF/CKO увеличился на 17,2%. Показатели пассивных механизмов в различных отделах МЦ также имели достоверно значимое улучшение: ALF/Mx 100% повысился на 26%, AHF/Mx 100% усилился на 15%, а ACF/Mx100% - на 21%. Данные улучшения показателей МЦ приводили к усилению интегрального показателя - индекса эффективности микроциркуляции (ИЭМ) на 19%. После применения фармафореза препарата на основе экстракта плаценты у пациентов с гормонально зависимыми АР (3А подгруппа) отмечалось достоверно значимое улучшение показателей ЛДФ, в то время как при посттравматических рубцах (3В подгруппа). Таким образом, результатами данного исследования было показано, что в исходном состоянии при атрофических рубцах вне зависимости от механизмов развития отмечаются нарушения активных и пассивных механизмом кровотока на различных уровнях микроциркуляторной гемодинамики, при этом при гормонально зависимых АР данный механизм являются предрасполагающим в развитии рубца, а три посттравматических следствием образования рубцовой деформации. Комбинированный метод, включающий применение высокоинтенсивной селективной лазеротерапии и фармафореза препарата на основе экстракта плаценты позволяет воздействовать на все эти механизмы, что

реализуется в эффекте улучшения микроциркуляции и способствует восстановлению трофики тканей. Моно составляющие метода обладают определенной эффективностью в отношении исходных нарушений в МЦ, однако выраженной в меньшей степени, при этом ВСЛ более эффективна при посттравматических рубцах, а фарамафорез ЭП при гормонально зависимых рубцах.

Ультразвуковое сканирование проводилось при помощи Цифровой Системы Ультразвуковой Визуализации Skinscanner DUB (Taberna pro medicum GmbH Германия). Сканирование проводили линейным датчиком (аппликатором) 22 МГц. В качестве контактной среды, для обеспечения проводимости для ультразвука, использовался ультразвуковой гель. Использование частот 22 МГц позволило визуализировать: эпидермис, дерму. Измерение акустической плотности эпидермиса и дермы осуществляли в области расположения рубца, а также измеряли акустическую плотность эпидермиса и дермы в области расположения рубца непосредственно после завершения лечебного курса.

С учетом ряда позиций Ванкуверовской шкалы, а также данных высокочастотной ультразвуковой сонографии, были сформулированы критерии эффективности терапии.

До проведения эстетической коррекции распределение эхосигналов в дерме равномерное, дифференциация на слои отсутствовали. Отмечалось повышение эхогенности дермы (соединительная ткань). В глубоких отделах дермы имеется гиперэхогенный тяж. Контур поверхности эпидермиса визуализировался как неровный, местами прерывистый. Отграничение эпидермиса от дермы было достаточно четкое. Распределение эхосигналов в дерме неравномерное, дифференциация на слои отсутствует. Отмечалось повышение эхогенности дермы – соединительная ткань. Отграничение дермы от ПЖК было достаточно четкое.

После комбинированного метода наиболее информативными в данном исследовании были показатель акустической плотности рубца и окружающих тканей и динамика уменьшения линейных размеров и объема рубца в процессе

лечения. В ходе коррекции рубцов наблюдалось значительное снижение акустической плотности рубцовой ткани. Толщина дермы в месте расположения рубцов после лечения увеличивалась при атрофических рубцах вне зависимости от этиологии АР. Контур поверхности эпидермиса становился достаточно ровным. Отграничение эпидермиса от дермы было четкое. Распределение эхосигналов в дерме равномерное, дифференциация на слои отсутствовало. Толщина дермы увеличилась. Отмечалось снижение эхогенности дермы (12→8), что может свидетельствовать о частичном рассасывании рубца. Отграничение дермы от ПЖК было достаточно четкое. Таким образом, с помощью метода ультразвуковой сонографии было установлено, что в результате комбинированной коррекции рубцов кожи наблюдается значительное снижение акустической плотности рубцовой ткани. В соответствие с Ванкуверовской шкалой у всех пациентов результат был расценен как «отличный»: снижение акустической плотности рубцовой ткани на 75% и более. При этом толщина дермы в месте расположения рубцов после лечения изменялась разнонаправлено: отмечалось ее уменьшение при гипертрофических рубцах и увеличение при атрофических рубцах.

После применения селективной лазеротерапии в подгруппе пациентов с гормонально зависимыми АР (подгруппа 2А) достоверно значимым изменений не отмечалось. Так распределение эхосигналов в дерме оставалось достаточно равномерное, дифференциация на слои отсутствовала. Сохранялось повышение эхогенности дермы (соединительная ткань). В глубоких отделах дермы присутствовал гиперэхогенный тяж. Контур поверхности эпидермиса визуализировался как неровный, местами прерывистый. Отграничение эпидермиса от дермы было достаточно четкое. Распределение эхосигналов в дерме неравномерное, дифференциация на слои отсутствовало. Сохранялось повышение эхогенности дермы. Отграничение дермы от ПЖК было достаточно четкое. По оценке в соответствие с Ванкуверовской шкалой у всех пациентов 2А подгруппы результат был расценен как «удовлетворительный» - снижение акустической плотности на 25% - 50%. После применения селективной

лазеротерапии достоверные изменения отмечались преимущественно в подгруппе пациентов с посттравматическими АР (подгруппа 2В). В ходе применения селективной лазеротерапии наблюдалось снижение акустической плотности рубцовой ткани. Толщина дермы в месте расположения рубцов после лечения увеличивалась при атрофических рубцах вне зависимости от этиологии АР. Контур поверхности эпидермиса становился достаточно ровным. Отграничение эпидермиса от дермы было четкое. Распределение эхосигналов в дерме равномерное, дифференциация на слои отсутствовала. Толщина дермы увеличилась. Отмечалось снижение эхогенности дермы (8→5), что может свидетельствовать о частичном рассасывании рубца. Отграничение дермы от ПЖК было достаточно четкое. Эффективность в соответствие с Ванкуверовской шкалой у всех пациентов 2В подгруппы результат был расценен как «хороший», снижение акустической плотности на 50% - 75%.

После применения фармафореза препарата ЭП достоверные изменения дермально-гиподермальных структур отмечалось в подгруппе пациентов с гормонально зависимыми АР (3А подгруппа). При этом контур поверхности эпидермиса становился достаточно ровным, отграничение эпидермиса от дермы было четкое. Распределение эхосигналов в дерме равномерное, дифференциация на слои отсутствовала. Толщина дермы увеличилась, эхогенность снизилась, что может свидетельствовать о частичном рассасывании рубца. Эффективность в соответствие с Ванкуверовской шкалой у всех пациентов 3А подгруппы результат был расценен как «хороший», снижение акустической плотности на 50% - 75%. У пациентов с посттравматическими АР (3В подгруппа) отмечалась тенденция к улучшению ультрасонографической картины, однако изменения не были достоверно значимыми. По оценке в соответствие с Ванкуверовской шкалой у всех пациентов 3В подгруппы результат был расценен как «удовлетворительный» - снижение акустической плотности на 25% - 50%.

Таким образом, результатами диссертационного исследования впервые было дано научное обоснование целесообразности применения комбинированной физиотерапевтической технологии, включающей

высокоинтенсивную селективную лазерную терапию и фармафорез биологического препарата на основе плаценты у пациентов с атрофическими рубцами различного происхождения и различной давности заболевания. Была доказана высокая эффективность разработанного метода, подтвержденная клиническими методами (индексы ДИШС, ДИКЖ и GSS) и данными специальных методов исследования (ультразвуковое сканирование и лазерная доплеровская флуометрия).

Полученные результаты открывают достаточно широкие перспективы не только для применения разработанного метода при атрофичексих рубцах, но и для дальнейшего совершенствования предложенного комбинированного метода и разработки новых показаний к использованию.

Перспективы дальнейшей разработки темы.

1. Необходимо дальнейшее изучение механизмов развития атрофических рубцовых деформаций для определения зависимости морфоструктуры рубца и триггерного фактора, что позволить персонифицировать терапевтические подходы в лечении пациентов с данной патологией.

2. Учитывая полученные данные о высоком терапевтическом эффекте комбинированного метода, важным представляется не только более детальное изучение данного вопроса, но и научное обоснование и изучение эффективности применения разработанного метода при различных заболеваниях кожи, в патогенезе которых ведущее значение имеет нарушение коллагенообразования.

ВЫВОДЫ

1. Основными предикторами развития атрофических рубцов являются гормональные факторы, среди которых наиболее часто встречается эндокринная патология (26,8%) и метаболический синдром (12,2%), а также развитие на фоне беременности и в период лактации (16,1%). Посттравматические рубца наиболее часто развиваются после разрешения воспалительных элементов сыпи при

различных дерматозах, при этом на долю постакне приходится – 28,3%.

2. Комбинированное применение селективной лазерной терапии в методе фракционного фототермолизаа и фармафореза биологического препарата на основе плаценты у пациентов с гормонально зависимыми и посттравматическими атрофическими рубцами вызывает более выраженный эффект, что подтверждается улучшением клинической картины и сопровождается редукцией индекса шкалы симптомов ДИШС на 78,1% и 81,7%, по сравнению с селективной лазеротерапией - 22,5% и 63,0% и фармафорезом экстракта плаценты - 63,4% и 25,3% соответственно.

3. Использование комбинированного метода в коррекции атрофических рубцов различной этиологии способствует восстановлению эпидермально - дермальных и гиподермальных структур кожи, что сопровождается увеличением толщины эпидермиса в 1,4 раза, дермы 1,7 раза, гиподермы в 1,6 раза, и увеличением акустической плотности тканей в 1,8 раза, и соответствует улучшению ультразвуковой картины на 75% по Ванкуверовской шкале.

4. Разработанный комбинированный фармако-физиотерапевтический метод в значительно большей степени, чем селективная лазерная терапия и фармафорез экстракта плаценты вызывает устранение гемодинамических нарушений в базальном кровотоке, о чем свидетельствует снижение гипертонуса артериолярных сосудов (ALF/Mx100%), уменьшение застоя в венулярном отделе микроциркуляции (AHF/ Mx100%) и усиление капиллярного кровотока (ACF/ Mx100%).

5. Высокая терапевтическая эффективность комбинированного фармако-физиотерапевтического метода у пациентов с атрофическими гормонально зависимыми (92,3) и посттравматическими (75,0%) рубцами подтверждается выраженным положительным влиянием метода на качество жизни, что подтверждается улучшением индекса ДИКЖ на 76,5% и 77,7%.

ПРАКТИЧЕСКИЕ РЕКОМЕНДАЦИИ

1. Разработанный комбинированный метод, включающий использование высокоинтенсивной селективной лазеротерапии в методе фракционного фототермолиза и фармафорез препарата на основе экстракта плаценты показан в качестве метода выбора у пациентов с атрофическими рубцами различного происхождения и вне зависимости от давности патологического процесса.
2. Для проведения высокоинтенсивной селективной лазеротерапии в методе фракционного фототермолиза может быть использован лазер с длинной волны 1550 нм, энергия излучения 25-50 мДж, Облучение проводится посредством серии параллельных (6 – 12), не пересекающихся пассов, при этом повторные пассы проводятся перпендикулярно предыдущим. При проведении комбинированной методики в интервале между процедурами селективной лазеротерапии проводится фармафорез с препаратом на основе экстракта плаценты (Лаеннек). Индивидуально для каждого пациента выбирается программа физиовоздействия с учетом глубины и длительности сеанса (5-15 минут). На курс – 10 процедур, проводимых через день.
3. Фармафорез с препаратом экстракта плаценты показан пациентам с гормонально зависимыми атрофическими рубцами по вышеописанной методике.
4. Противопоказаниями для применения разработанного комбинированного метода являются общие противопоказания для проведения лазерной терапии, терапии с использованием электро-магнитных физиофакторов и индивидуальная непереносимость биологических препаратов на основе экстракта плацента.

СПИСОК ЛИТЕРАТУРЫ

1. Ахтямов С.Н., Бутов Ю.С. Практическая дерматокосметология: Учебное пособие.- М.:Медицина, 2003.-400с.

2. Балыкова Л. А. Солдатов О. М. Метаболический синдром у детей и подростков // Педиатрия. 2010. Т. 89. № 3. С. 127–134.

3. Белоусов А.Е. Очерки пластической хирургии. Том 1: Рубцы и их коррекция.-СПб, 2005.-128 с.

4. Болотова, Н. В., Лазебникова С. В., Аверьянов А. П. Особенности формирования метаболического синдрома у детей и подростков // Педиатрия. 2007. № 3. С. 35–39.

5. Боголюбов В.М., Пономаренко Г.Н. Общая физиотерапия. -М.,-1999.-390 с.

6. Болезни органов эндокринной системы: Руководство для врачей ; под ред. И.И. Дедова. – М: Медицина 2000; 382-396.

7. Брусова Л.А., Чкадуа Т.З. Комплексное лечение пациентов с рубцовой деформацией лица после ожогов // ЦНИИ стоматологии – 40 лет: История развития и перспективы.- М., 2002.-С.93-94.

8. Василевская Е.А., Иванова Е.В., Кузьмина Т.С. и соавт. Использование высокочастотной ультразвуковой аппаратуры для исследования кожи в норме и при патологии//Экспериментальная и клиническая дерматокосметология.-2005.-№1.-С.33-37.

9. Виссарионов В.А., Фришберг И.А. Основы эстетической хирургии лица и шеи // Руководство по хирургической стоматологии и челюстно-лицевой хирургии: в 2-х томах. Т.2/ Под ред. В.М.Безрукова, Т.Г.Робустовой.- М.: Медицина, 2000.- С. 317-356.

10. Гамкрелидзе Л.Н. Хирургическое лечение послеожоговых рубцовых деформаций лица: Автореф. дис. …канд.мед.наук.-М., 1999.-24с.

11. Гафаров Т. У., Еникеев Д. А., Идрисова Л. Т., Еникеева С. А., Галимов Д. М. Моделирование атрофического рубцового дефекта кожи у лабораторных животных.Успехи современного естествознания.-2013.- № 6.-С.28-42.

12. Гейниц А.В., Москвин С.В. Лазерная терапия в косметологии и дерматологии. - М.: Триада, 2010.- С.63-130.

13. Гончаров, Н.П. Кортикостероиды: метаболизм, механизм действия и клиническое применение. – М., 2002. – 180 с.

14. Громова О.А., Торшин И.Ю., Волков А.Ю., Смарыгин А.В. Анализ микроэлементного состава препарата Лаеннек как основа его фармакологического действия. Эстетическая медицина и пластическая хирургия, №3, 2010, с.43-47.

15. Дедов И.И., Мельниченко Г.А., Фадеев В.В. Эндокринология: Учебник. - М: Медицина 2000; 248-249, 304-311.

16. Дедов И.И., Семичева Т.В., Петерков В.А. Половое развитие детей: норма и патология. – М.: Медицина, 2002. – 180 с.

17. Джексон А. Руководство по криохирургии для врачей общей практики// Лечащий врач 1999.-№6.- С.59-64.

18. Жаркин, Н.А., Кузьмина А.Р. Клинико-гормональные и эхографические параллели при синдроме гиперандрогении.// Проблемы репродукции. – 2001. – № 6. –С. 27-32.

19. Задорожный Б.А. Криотерапия в дерматологии. -К.:Здоровья, 1985.-72с.

20. Золотовицкая Н.В., Применение клеточных культур фибробластов в лечении атрофических рубцов кожи (экспериментальноклиническое исследование): автореф. на канд. мед. наук. - М., 2007. – 24с.

21. Илларионов В. Е. Основы физиотерапии//Учебное пособие.- М.: МИМСР.- 2003.-С.59-64.

22. Кадонцева Н.И. Микрокристаллическая дермабразия // Косметика и медицина. 2000. - № 5-6. - С. 89-93.

23. Козлов В.И., Мач Э.С., Литвин Ф.Б. и соавт. Метод лазерной допплеровской флоуметрии: Пособие для врачей. - М., -2001.-24 с.

24. Колокольчикова Е.Г., Амирасланов Ю.А. Некоторые закономерности физиологической и репаративной регенерации соединительной ткани основы кожи//Арх. патол.-1994.-№5. -С.34-39.

25. Колчева П.А., Круглова Л.С., Жукова О.В. Физиотерапевтические методы в терапии акне и постакне. //Физиотерапевт.-2015.-№3.-С.31-38.

26. Криохирургия / Под ред.Э.И.Канделя. - М.:Медицина, 1974. - 304 с.

27. Круглова Л.С. Лекарственный форез: научное обоснование и клиническое применение. Экспериментальная и клиническая дерматокосметология.-2012.-№2.-С.43-48.

28. Круглова Л.С. Применение фореза комбинированного препарата Лонгидаза в дерматологии. Пластическая хирургия и косметология.-2012.-№2.-С.184-188.

29. Круглова Л.С. Физиотерапия кожных болезней, М.-2007. - 207с.

30. Круглова Л.С., Шаблий Р.А., Финешина В.И., Финешина Е.И. Комбинированный фармако-физиотерапевтический метод коррекции рубцовых деформаций кожи. Материалы научно-практической конференции «Актуальные вопросы дерматовенерологии и дерматоонкологии».-2012.-С.38-41.

31. Круглова Л.С., Шептий О.В. Абляционная шлифовка кожи с помощью СО2-лазера: преимущества метода и техника проведения процедур. Пластическая хирургия – 2013.- №1.- С.124-128.

32. Куприн П.Е. Коррекция кожных рубцов//«Пластическая хирургия реконструктивная и эстетическая хирургия» - СПб.: Медицина, 1998.- С.724-731.

33. Лазеро- светолечение: Т. 1/ под ред. Дэйвида Дж. Голдберга; пер. с англ. под общей редакцией В.А. Виссарионова. – М.: ООО «Рид Элсивер». – 2010. – 187с.

34. Миненков А.А. Низкоэнергетическое лазерное излучение красного, инфракрасного диапазонов и его использование в сочетанных методах физиотерапии: Автореф. дис. ... докт. мед. наук.-М.,-1989.-44 с.

35. Москвин С.В., Буйлин В.А. Основы лазерной терапии.-Тверь: Издательство «Триада»,-2006.-256с.

36. Мяделец О. Д., Бледнов А. В. Возможность профилактики образования рубцовой ткани при посттравматической регенерации кожи// Проблемы профилактической медицины: Сб. науч. тр.- Витебск, 1995.- С.19-21.

37. Овсянникова, Т.В., Сперанская Н.В., Глазкова О.И. Андрогены в физиологии и патологии женского организма // Гинекология. – 2000. – Т 2, № 2.- С.18-24.

38. Озерская О.С. Патогенетическое обоснование новых методов терапии рубцов: Автореф.дис.… докт.мед.наук.-Санкт-Петербург, 2002.-32с.

39. Озерская О.С. Рубцы кожи //Экспериментальная и клиническая дерматокосметология.- 2004.-№4.-С.50-57.

40. Озерская О.С. Изучение влияния пересадки культуры эпидермоцитов на формирование рубцов у крыс в эксперименте/О.С. Озерская, Т.И. Мельникова, Н.М. Парамонова // Российский журнал кожных и венерических болезней, 2002. т.№ 6.-С.70-75

41. Парамонов Б.А. Применение криотерапии для лечения заболеваний и патологических рубцов кожи// Актуальные вопросы дерматологии и сифилидологии: Сб. тез. науч.-практ. конф. к 125-летию кафедры кожно-венерических болезней.-Санкт-Петербург, 1994.- С. 39.

42. Подлящук Е.Л. Букки-терапия и ее применение в дерматокосметологии// Институту красоты - 70 лет: Сб. науч. тр.- М., 2002.- С. 108-112.

43. Потекаев Н.Н., Дзыбова Э.М., Круглова Л.С., Понич Е.С., Варданян К.Л., Василевская Е.А. Перспективы применения фотодинамической терапии в дерматокосметологии. //Физиотерапевт.-2015.-№2.-С.57-71.

44. Потекаев Н.Н., Круглова Л.С. Лазер в дерматологии и косметологии.-Москва.-МДВ.-2012.-280с.

45. Потекаев Н.Н., Круглова Л.С. Результаты и перспективы применения методов физиотерапии в дерматологии. - Материалы Московского Форума «Здоровье столицы».-М.-2012.-С.98-99.

46. Самцов А.В., Озерская О.С. Классификация, сравнительная клиническая характеристика и тактика лечения келоидных и гипертрофических рубцов кожи. // Вестник дерматологии и венерологии.- 2002.- Т.№2.-С.70-72.

47. Смулевич А.Б., Иванов О.Л., Львов А.Н., Дороженок И.Ю. Психодерматология: современное состояние проблемы. Журнал неврологии и психиатрии им. С.С.Корсакова. 2004; 10: 4-13.

48. Стенько А.Г., Круглова Л.С., Шматова А.А. Патологические рубцовые деформации – тактика ведения пациентов.- Лечащий врач.-М.-2013.-№4.-С.32-39.

49. Стенько А.Г., Шматова А.А. Применение метода фракционного фототермолиза у пациентов с рубцовыми поражениями кожи лица. // Пластическая хирургия и косметология.-2013 (2). С.321-327.

50. Стенько А.Г., Щукина Е.В., Шматова А.А., Шугинина О.И., Жукова О.В., Течиева С.Г. Консервативное лечение пациентов с рубцовыми изменениями кожи методом электродного фармафореза. // Российский журнал кожных и венерических болезней.-2014.-№1.-С. 88-94.

51. Торшин И.Ю., Громова О.А. Плейотропный эффект церебролизина против воинствующего редукционизма, Казанский неврологический журнал им. Бехтерева, 2008, №8, С. 53-57.

52. Фисенко Г.И. Коррекция рубцовых изменений кожи лица методом ранней повторной дермабразии: Автореф. дис . … канд. мед.наук.- М., 2005.-24с.

53. Шамов С.А. Психогенные расстройства при косметических дефектах лица в зрелом возрасте : автореф. дис. ... канд. мед. наук. - Д., 1982. - 19 с.

54. Шептий О.В., Круглова Л.С., Жукова О.В., Эктова Т.В., Ракша Д.А., Шматова А.А. Высокоэнергетическое лазерное излучение в косметологии и дерматологии. Российский журнал кожных и венерических болезней.-2012.-№6.-С.39-44.

55. Шехтман М. М., Варламова Т. М. Бур дули Г. М. Заболевания эндокринной системы и обмена веществ у беременных. М.: «Триада1. Х», 2001.- 128 с.

56. Шматова А.А., Круглова Л.С., Стенько А.Г., Шустов С.А. Комбинированная лазеротерапия в лечении постакне. Материалы XXX Юбилейной научно-практической конференции «Рахмановским чтениям – 30 лет: Достижения и перспективы в дерматовенерологии.- Москва.-2013.- С.172-174.

57. Abreu Chaves M, Rodrigues de Araújo A. Effects of low-power light therapy on wound healing: LASER x LED An Bras Dermatol. -2014 Jul-Aug; 89(4): 616–623.

58. Ai JJ, Zha WF, Guo B, Song WM. A randomized guinea pig study on external cell growth factors after fractional ultrapulsed CO(2) laser therapy.//J Cosmet Laser Ther.-2013-Vol.15(4)-P.219-24.

59. Alexiades-Armenakas MR, Dover JS, Arndt KA. Fractional laser skin resurfacing.//J Drugs Dermatol.-2012-Vol.11(11)-P.1274-87.

60. Alkhawan L, Alam M. Dermabrasion and microdermabrasion. Facial Plast Surg.- 2009; 25:301-10.

61. Alster T.S., Tanzi E.L. Laser skin resurfacing: ablative and non-ablative. In:Robinson J.K., Sengelmann R.D., Hanke C.W., Siegel D.M., eds Surgery of the skin. Procedual dermatology. Philadelphia: Elsevier Mosby; 2005.- P.611-625.

62. Alster TS, Tanzi EL, Lazarus M. The use of fractional laser photothermolysis for the treatment of atrophic scars.//Dermatol Surg.-2007-Vol.33(3)-P.295-9.

63. Anderson RR, Parrish JA. Selective photothermolysis: precise microsurgery by selective absorption of pulsed radiation. Science. 1983;220:524-7.

64. Ayan I, Esenkaya I, Karakaplan M, Germen B, Milcan A, Zorludemir S, Ozcan C. The effect of human placental suspension on rat sciatic nerve healing. Acta Orthop Traumatol Turc. 2007;41(2):140-146.

65. Badawi A, Tome MA, Atteya A, Sami N and Morsy IAL. Retrospective analysis of nonablative scar treatment in dark skin types using the sub-millisecond Nd:YAG 1064nm laser. Lasers Surg Med- 2011; 43: 130–136.

66. Bairoch A., and Apweiler R. The Swiss-Prot protein sequence data bank and its supplement TREMBL. Nucleic Acids Res.-1997.- 25:31-26.

67. Barikbin B, Saadat N, Akbari Z, Yousefi M and Toosi P. Focal high concentration trichloroacetic acid peeling for treatment of atrophic facial chickenpox scar: an open label study. Dermatol Surg.- 2012; 38: 1662–1667.

68. Bencini PL, Tourlaki A, Galimberti M, Longo C, Pellacani G, De Giorgi V, Guerriero G. Nonablative fractional photothermolysis for acne scars: clinical and in vivo microscopic documentation of treatment efficacy.//Dermatol Ther.-2012-Vol.25(5)-P.463-7.

69. Beylot C. Ablative and fractional lasers.//Ann Dermatol Venereol.-2008-Vol.135 Suppl 3-P.189-94.

70. Beyssac I, Martini MC, Cotte J. Oestrogen identification and dosage in filatov human placenta extracts by high performance liquid chromatography. Int J Cosmet Sci. -1986;8(4):175-188.

71. Bock O, Yu H, Zitron S, Bayat A, Ferguson MW, Mrowietz U. Studies of transforming growth factors beta 1–3 and their receptors I and II in fibroblast of keloids and hypertrophic scars. Acta Derm Venereol.- 2005;85(3):216–220.

72. Bogle MA, Arndt KA, Dover JS. Evaluation of plasma skin regeneration technology in low-energy full-facial rejuvenation. Arch Dermatol.- 2007; 143:168–174.

73. Bond JS, Duncan JA, Sattar A, et al. Maturation of the human scar: an observational study. Plast Reconstr Surg.- 2008; 121: 1650–1658.

74. Briguglio A. On 100 cases of surgical diseases treated with a cold-sterilized placental extract. Minerva Med.- 1962; 53:3118-3123.

75. Burger G, Wenzel G. Therapy of peripheral vascular disorders with placental extract. Med Klin (Munich).- 1953;48(17):603-605.

76. Cabrera A. Local treatment of burns with placental extracts; technic of application of placental extract prepared by Filatov's method in burns, original technic.Arch Med Infant. - 1954;23(2):123-144.

77. Calderhead RG, Goo BL, Lauro F, Gursoy D, Savant S, Wronski A. The clinical efficacy and safety of microneedling fractional radiofrequency in the treatment of facial wrinkles: A multicenter study with the INFINI system in 499 patients [WWW document]. -2013. -Available from: www.lutronic.com/.../infini (free article).

78. Carniol PJ, Vynatheya J and Carniol E. Evaluation of acne scar treatment with 1450 nm midinfrared laser and 30% trichloroacetic acid peels. Arch Facial Plast Surg 2005; 7: 251–255.

79. Caruselli M, Tigano F. Effect of Filatov's placental extracts on some immunization phenomena. G Batteriol Immunol. 1953;46(1-2):15-23.

80. Cervelli V, Gentile P, Spallone D, Nicoli F, Verardi S, Petrocelli M, Balzani A. Ultrapulsed fractional CO2 laser for the treatment of post-traumatic and pathological scars.//J Drugs Dermatol.-2010-Vol.9(11)-P.1328-31.

81. Chakraborty PD, Bhattacharyya D, Pal S, Ali N. In vitro induction of nitric oxide by mouse peritoneal macrophages treated with human placental extract. Int Immunopharmacol. -2006; 6(1):100-7.

82. Chakraborty PD, Bhattacharyya D. Isolation of fibronectin type III like peptide from human placental extract used as wound healer. J Chromatogr B Analyt Technol Biomed Life Sci. -2005;818(1):67-73.

83. Chan HHL, Lam LK, Wong DSY, Kono T and Trendell Smith N. Use of 1320 nm Nd:YAG laser for wrinkle reduction and the treatment of atrophic acne scarring in Asians. Wiley InterScience.-2011; 216(2):54-62.

84. Chan NPY, Ho SGY, Yeung CK, Shek SYN and Chan HH. The use of non-ablative fractional resurfacing in Asian acne scar patients. Lasers Surg Med.- 2010; 4: 870–875.

85. Chandanwale A, Langade D, Mohod V, Sinha S, Ramteke A, Bakhshi GD, Motwani M. Comparative evaluation of human placental extract for its healing potential in surgical wounds after orthopaedic surgery: an open, randomised, comparative study. JIndian Med Assoc. -2008;106(6):405-408

86. Cheng J, Yu H, Deng S, Shen G. MicroRNA profiling in midand late-gestational fetal skin: Implication for scarless wound healing. Tohoku J Exp Med.- 2010; 221(3):203–209.

87. Cho SB, Lee JH, Choi MJ, Lee KY and Oh SH. Efficacy of the fractional photothermolysis system with dynamic operating mode on acne scars and enlarged facial pores. Dermatol Surg.- 2009; 35: 108–114.

88. Cho SB, Lee SJ, Kang JM, Kim YK, Chung WS and Oh SH. The efficacy and safety of 10,600 nm carbon dioxide fractional laser for acne scars in Asian patients. Dermatol Surg.- 2009; 35: 1955–1961.

89. Cho SI, Chung BY, Choi MG, Baek JH, Cho HJ, Park CW, et al. Evaluation of the clinical efficacy of fractional radiofrequency microneedle treatment. In acne scars and large facial pores. Dermatol Surg.- 2012;38:1017-24.

90. Chua SH, Ang P, Khoo LSW and Goh CL. Nonablative 1450 nm diode laser in the treatment of facial atrophic acne scars in type IV to V Asian skin: a prospective study. Dermatol Surg.- 2004; 30: 1287–1291.

91. Clementoni MT, Gilardino P, Muti GF, Beretta D, Schianchi R. Non-sequential fractional ultrapulsed CO2 resurfacing of photoaged facial skin: preliminary clinical report. J Cosmet Laser Ther.- 2007; 9:218-25.

92. Coleman W.P. Dermabrasion and hypertrophic scars// Int. J. Dermatol. -1991.- Vol.30.-P.629-631.

93. Datta P, Bhattacharyya D. Analysis of fluorescence excitation-emission matrix of multicomponent drugs: A case study with human placental extract used as wound healer. J. Pharma Biomed Anal.-2004.- 36: 211–218.

94. Daulny A, Tansey WP. Damage control: DNA repair, transcription and the ubiquitin-proteasome pathway. DNA Repair.-2009.- 8: 444–448.

95. De D, Chakraborty PD, Bhattacharyya D. Stabilization of trypsin by human placental extract used as a wound healer. J Cell Physiol.-2011; 226: 2033–2040

96. Deng H, Yuan D, Yan C, Lin X and Ding X. A 2940 nm fractional photothermolysis laser in the treatment of acne scarring: a pilot study in China. J Drugs Dermatol.- 2009; 8: 978–980.

97. Dews M, Fox JL, Hultine S, Sundaram P, Wang W, Liu YY, Furth E, Enders GH, El-Deiry W, Schelter JM, Cleary MA, Thomas-Tikhonenko A. The myc-miR-17_92 axis blunts TGF{beta} signaling and production of multiple TGF{beta}-dependent antiangiogenic factors. Cancer Res.- 2010; 70(20): 8233–8246.

98. Diegelmann RF, Evans MC. Wound Healing: An Overview of Acute, Fibrotic and Delayed Healing. Front Biosci.-2004.- 9: 283–289.

99. Dillon RN, Majnarich JJ. Placental extract in treatment of rheumatoid arthritis. Northwest Med. -1951;50(9):677-679.

100. Do TT, Zarkhin S, Orringer JS, et al. Computer-assisted alignment and tracking of acne lesions indicate that most inflammatory lesions arise from comedones and de novo. J Am Acad Dermatol.- 2008; 58: 603–608.

101. Douglas HE. TGF-Яs in wound healing: A review. J Wound Care.- 2010; 19(9):403–406.

102. Draaijers LJ, Tempelman FR, Botman YA, Tuinebreijer WE., Middelkoop E, Kreis RW, van Zuijlen PP. The patient and observer scar assessment scale: A reliable and feasible tool for scar evaluation. Plast Reconstr Surg 2004; 113(7):1960– 1965.

103. Duc HT, Masse A, Bobe P, Kinsky RG, Voisin GA. Deviation of humoral and cellular alloimmune reactions by placental extracts. J Reprod Immunol 1985; 7(1):27-39.

104. Epstein RE and Spencer JM. Correction of atrophic scars with artefill: an open label pilot study. J Drugs Dermatol.- 2010; 9: 1062–1064.

105. Erbagci Z and Akcah C. Biweekly serial glycolic acid peels vs long term daily use of topical low strength glycolic acid in the treatment of atrophic acne scars. Int J Dermatol.- 2000; 39: 789–794.

106. Fabbrocinic G, Cacciapuoti S, Fardella N, Pastore F and Monfrecola G. CROSS technique: chemical reconstruction of skin scars method. Dermatol Ther.- 2008; 21:29–32.

107. Fitzpatrick R, Geronemus R, Kim K, Brown D, Bernstein E. Plasmakinetic skin rejuvenation on perioral rhytides. Lasers Surg Med Suppl.- 2004; 16:1–90.

108. Fujiwara M, Muragaki Y, Ooshima A. Keloid-derived fibroblasts show increased secretion of factors involved in collagen turnover and depend on matrix metalloproteinase for migration. Br J Dermatol.- 2005; 153(2):295–300.

109. Fulton J.E. Dermabrasion, chemabrasion, and laser abrasion. Historical perspectives, modern dermabrasion techniques, and future trends // Dermatol. Surg. - 1996. -Vol. 22, № 7. - P.619-628.

110. Gatti PL, Silvestrini-Biavati A, Rondelli C. Placental extracts in periodontosis Parodontol Stomatol (Nuova). 1984; 23(2):157-160.

111. Gold M, Biron J. Treatment of acne scars by fractional bipolar radiofrequency energy. J Cosmet Laser Ther 2012; 14:172-8.

112. Goodman GJ. Postacne scarring: A review of its pathophysiology and treatment. Dermatol Surg.- 2000; 26:857–871.

113. Grevelink JM, White VR. Concurrent use of laser skin surfacing and punch excision in treatment of facial acne scarring. Dermatol Surg.- 1998; 24:527-30.

114. Grillari J, Hackl M, Grillari-Voglauer R. miR-17-92 cluster: Ups and downs in cancer and aging. Biogerontology.- 2010; 11(4):501–506.

115. Grossman K.L. Facial scars //Clin. Plast.Surg.- 2000.-Vol. 27, №4.-P. 627-642.

116. Gupta R, Chattopadhyay D. Glutamate is the chemotaxis-inducing factor in placental extracts. Amino Acids. -2009;37(2):359-66.

117. Gurtner GC, Werner S, Barrandon Y, Longaker MT. Wound repair and regeneration. Nature.-2008.- 453: 314–321.

118. Hantash BM, Bedi VP, Kapadia B, Rahman Z, Jiang K, Tanner H, et al. In vivo histological evaluation of a novel ablative fractional resurfacing device. Lasers Surg Med. -2007;39:96-107.

119. Harandi SA, Balighi K, Lajevardi V and Akbari E. Subcision suction method: a new successful combin ation therapy in treatment of atrophic acne scar and other depressed scars. JEADV.- 2011; 25: 92–99.

120. Hedelund L, Haak CS, Togsverd Bo K, Bogh MK, Bjerring P and Haedersdal M. Fractional CO2 laser resurfacing for atrophic acne scarring: a randomized controlled trial with blinded response evaluation. Lasers Surg Med.- 2012; 44: 447–452.

121. Hedelund L, Moreau KER, Beyer DM, Nymann P and Haedersdal M. Fractional nonablative 1,540 nm laser resurfacing of atrophic acne scars. a randomized controlled trial with blinded response evaluation. Laser Med Sci.- 2010; 25: 749–754.

122. Hirsch RJ, Cohen JL. Soft tissue augmentation. Cutis 2006; 78:165-72.

123. Hong JW, Lee WJ, Hahn SB, Kim BJ, Lew DH. The effect of human placenta extract in a wound healing model. Ann Plast Surg. -2010;65(1):96-100.

124. Houk LD, Humphreys T. Masers to magic bullets: an update history of lasers in dermatology. Clin Dermatol. 2007; 25: 434-42. Geronemus RG. Fractional photothermolysis: current and future aplications. Lasers Surg Med.- 2006; 38:169-76.

125. Hruza G.J. Dermabrasion //Facial. Plast. Surg. Clin. North. Amer.- 2001-Vol.9, №3.-P.267-281.

126. Huang J, Luo X, Lu J, Chen J, Zuo C, Xiang Y, Yang S, Tan L, Kang J, Bi Z. IPL irradiation rejuvenates skin collagen via the bidirectional regulation of MMP-1 and TGF-beta1 mediated by MAPKs in fibroblasts. Lasers Med Sci.- 2011; 26(3):381–387.

127. Hwang YJ, Lee YN, Lee YW, Choe YB, Ahn KJ. Treatment of acne scars and wrinkles in asian patients using carbon-dioxide fractional laser resurfacing: its effects on skin biophysical profiles//Ann Dermatol.-2013.-Vol. 25(4).-P.445-53.

128. Ibanez CF. Jekyll-Hyde neurotrophins: the story of proNGF.Trends Neurosci.-2002 Jul;25(7):378.

129. Jacob CI, Dover JS and Kaminer MS. Acne scarring: a classification system and review of treatment options. J Am Acad Dermatol.- 2001; 45: 109–117.

130. Jih MH, Friedman PM, Kimyai Asadi A and Goldberg LH. Successful treatment of a chronic atrophic dog bite scar with 1450 nm diode. Dermatol Surg.- 2004; 30: 1161–1163.

131. Johansson N, Ala-aho R, Uitto V, Grénman R, Fusenig NE, et al. Expression of collagenase-3 (MMP-13) and collagenase-1 (MMP-1) by transformed keratinocytes is dependent on the activity of p38 mitogen-activated protein kinase. Ann Med.-2000.-31: 34–45.

132. Joo C, Seomun Y. Matrix metalloproteinase (MMP) and TGFβ1 stimulated cell migration in skin and cornea wound healing. – 2008.- Cell Adh Mig 2: 252–253.

133. Jordan R, Cummins C, Burls A. Laser resurfacing of skin for improvement of acne scarring: A systematic review of evidence. Br J Dermatol.- 2000;142:413-23.

134. Julliard JH, Shibasaki T, Ling N, Guillemin R. High-molecular-weight immunoreactive beta-endorphin in extracts of human placenta is a fragment of immunoglobulin G. Science. -1980;208(4440):183-185.

135. Kang SS, Woo SS, Im J, Yang JS, Yun CH, Ju HR, Son CG, Moon EY, Han SH. Human placenta promotes IL-8 expression through activation of JNK/SAPK and transcription factors NF-kappaB and AP-1 in PMA-differentiated THP-1 cells. Int Immunopharmacol.-2007; 7(11): 1488-95.

136. Kashiyama K, Mitsutake N, Matsuse M, Ogi T, Saenko VA, Ujifuku K, Utani A, Hirano A, Yamashita S. miR-196a downregulation increases the expression of Type I and III collagens in keloid fibroblasts. J Invest Dermatol.- 2012; 132(6): 1597–1604.

137. Khunger N, Bhardwaj D and Khunger M. Evaluation of CROSS technique with 100% TCA in management of ice pick acne scars in darker skin types. J Cosmet Dermatol 2011; 10: 51–57.

138. Kim JK, Kim TH, Park SW, Kim HY, Kim S, Lee S, Lee SM. Protective effects of human placenta extract on cartilage degradation in experimental osteoarthritis. Biol Pharm Bull.- 2010;33(6):1004-1010.

139. Kim S and Cho KH. Clinical trial of dual treatment with an ablative fractional laser and a nonablative laser for the treatment of acne scars in Asian patients. Dermatol Surg.- 2009; 35: 1089–1098.

140. Kim S. Clinical trial of a pinpoint irradiation technique with the C02 laser for the treatment of atrophic acne scars. J Cosmet Laser Ther.- 2008; 10: 177–180.

141. Kim YS, Park JJ, Sakoda Y, Zhao Y, Hisamichi K, Kaku T, Tamada K. Preventive and therapeutic potential of placental extract in contact hypersensitivity. Int Immunopharmacol. -2010;10(10):1177-84.

142. Kludas M, Knoblauch R. Therapy of psoriasis with placental extract. Med Klin (Munich). -1952;47(44):1459-1461.

143. Koo SH, Yoon ES, Ahn DS and Park SH. Laser punch out for acne scars. Aesthetic Plast Surg.- 2001; 25: 46–51.

144. Lapiere JC, Aasi S, Cook B and Montalvo A. Successful correction of depressed scars of the forehead secondary to trauma and morphea en coup de sabre by en bloc autologous dermal fat graft. Dermatol Surg.- 2000; 26: 793–797.

145. Lee JB, Chung WG, Kwahck H and Lee KH. Focal treatment of acne scars with trichloroacetic acid: chemical reconstruction of skin scars method. Dermatol Surg.- 2008; 24:1298-1309.

146. Lee TY, Chin GS, Kim WJ, Chau D, Gittes GK, Longaker MT. Expression of transforming growth factor beta 1, 2 and 3 proteins in keloids. Ann Plast Surg- 1999; 43(2):179–184.

147. Leheta T, Tawdy AE, Hay RA and Farid S. Percutaneous collagen induction versus full concentration trichloroacetic acid in the treatment of atrophic acne scars. Dermatol Surg.- 2011; 37: 207–216.

148. Li H, Chen J, Chen S, Zhang Q. Antifibrotic effects of Smad4 small interfering RNAs in injured skeletal muscle after acute contusion. Int J Sports Med 2011;32(10):735–742

149. Lipsky RH, Marini AM. Brain-derived neurotrophic factor in neuronal survival and behavior-related plasticity. Ann N Y Acad Sci. -2007 Dec;1122:130-43.

150. Liu Y, Yang D, Xiao Z, Zhang M. miRNA Expression profiles in keloid tissue and corresponding normal skin tissue. Aesthetic Plast Surg.- 2012;36(1):193–201.

151. Lund LR, Rømer J, Bugge TH, Nielsen BS, Frandsen TL, et al. Functional overlap between two classes of matrix degrading proteases in wound healing. EMBO J.-1999.- 18: 4645–4656.

152. Majid I. Microneedling therapy in atrophic facial scars: an objective assessment. J Cutan Aesthet Surg.- 2009; 2: 26–30.

153. Manstein D, Herron GS, Sink RK, Tanner H, Anderson RR. Fractional photothermolysis: a new concept for cutaneous remodeling using microscopic patterns of thermal injury. Lasers Surg Med. 2004;34:426-38.

154. Manuskiatti W, Triwongwaranat D, Varothai S, Eimpunth S and Wanitphakdeedecha R. Efficacy and safety of a carbon dioxide ablative fractional resurfacing device for treatment of atrophic acne scars in Asians. J Am Acad Dermatol. 2010; 63: 274–283.

155. Mattson MP, Mark RJ. Excitotoxicity and excitoprotection in vitro.Adv Neurol. 1996;71:1-30.

156. Mattson MP. Glutamate and neurotrophic factors in neuronal plasticity and disease.Ann N Y Acad Sci..- 2008 Nov; 1144:97-112.

157. Meng H, Gao R, Dai Q, Qiao X. Differential regulation of glutamate receptor-mediated BDNF mRNA expression in the cerebellum and its defects in stargazer mice. Neuropharmacology.- 2007 Jul;53(1):81-91.

158. Metzmacher I, Ruth P, Abel M, Friess W. In vitro binding of matrix metalloproteinase-2 (MMP-2), MMP- 9, and bacterial collagenase on collagenous wound dressings. Wound Repair Regen.- 2007.- 15: 549–555.

159. Min SU, Choi YS, Lee DH, Yoon MY and Suh DH. Comparison of a long pulse Nd:YAG laser and a com- bined 585/1,064 nm laser for the treatment of acne scars: a randomized split face clinical study. Dermatol Surg.- 2009; 35: 1720–1727.

160. Moali C, Hulmes DJ. Extracellular and cell surface proteases in wound healing: new players are still emerging. Eur J Dermatol .-2009.-19: 552–564.

161. Nath S, Bhattacharyya D. Cell adhesion by aqueous extract of human placenta used as wound healer. Indian J Exp Biol. -2007;45(8):732-738.

162. Novikova Z.I. Effect of placenta suspension on the immunologic indicators and dynamics of skin changes in patients with palmar and plantar pustulous psoriasis, Vestn Dermatol Venerol. -1985;(10):46-48.

163. O'Daniel GT. Multimodal management of atrophic acne scarring in the aging face. Aesthetic Plast Surg 2011; 35: 1143–1150.

164. O'Keefe EJ, Payne RE, Russell N. Keratinocyte growth-promoting activity from human placenta. J Cell Physiol. 1985;124(3):439-445.

165. Olive V, Jiang I. He L. mir-17-92, a cluster of miRNAs in the midst of the cancer network. Int J Biochem Cell Biol.- 2010;42(8):1348–1354.

166. Orentreich N., Orentreich D.S. Dermabrasion // Clin. Plast. Surg.- 2001.- Vol. 28, №1.-P.215-230.

167. Page-McCaw A, Ewald AJ, Werb Z. Matrix metalloproteinases and the regulation of tissue remodeling. Nat Reviews.-2007.- 8: 221–233.

168. Park GH, Rhee DY, Bak H, et al. Treatment of atrophic scars and fractional photothermolysis: short term follow up. J Dermatol Treat.- 2011; 22: 43–48.

169. Park SY, Phark S, Lee M, Lim JY, Sul D. Anti-oxidative and anti-inflammatory activities of placental extracts in benzo[a]pyrene-exposed rats. Placenta. -2010;31(10):873-9.

170. Potter M, Harrison R, Ramsden A, Penny K, Andrews P, Gault D. A randomised control trial comparing plasma skin resurfacing (PSR) with carbon dioxide laser in the treatment of benign skin lesions. Lasers Med Sci.- 2003;18 (Suppl 1):S1–S67.

171. Richards KN and Rashid RM. Twenty four month persistence of hyaluronic acid filler for an atrophic scar. J Cosmet Dermato.-l 2011; 10: 311–312.

172. Robinson ES, McKhann CF. Immunological Application of Placental Extracts. Am J Public Health Nations Health. -1935;25(12):1353-1358.

173. Rogachefsky AS, Hussain M and Goldberg DJ. Atrophic and a mixed pattern of acne scars improved with 1320 nm Nd:YAG laser. Dermatol Surg.- 2003; 29: 904–908.

174. Rogers BJ, Chang L, Yanagimachi R. Glucose effect on respiration: possible mechanism for capacitation in guinea pig spermatozoa. J Exp Zool.- 1979;207(1):107-112.

175. Sadick NS and Schecter AK. A preliminary study of utilization of the 1320 nm Nd:YAG laser for the treatment of acne scarring. Dermatol Surg.- 2004; 30: 995–1000.

176. Sadove R. Injectable poly-L-lactate acid: a novel sculpting agent for treatment of dermal fat atrophy after severe acne. Aesth Plast Surg.- 2009; 33: 113–116.

177. Sage RJ, Lopiccolo MC, Liu A, Mahmoud BH, Tierney EP and Kouba DJ. Subcuticular incision versus naturally sourced porcine collagen filler for acne scars: a randomized split face comparison. Dermatol Surg.- 2011; 37: 426–431.

178. Sakai N, Sawada MT, Sawada H. Non-traditional roles of ubiquitin-proteasome system in fertilization and gametogenesis. Int J Biochem Cell Biol.-2004.- 36: 776–784.

179. Sakura H, Aoki S, Ozawa T, Hashimoto T, Sakura N. The neuropeptide, head activator, in human placenta and serum from pregnant women. Acta Endocrinol (Copenh).- 1991;125(5):454-458.

180. Sakura H, Aoki S, Ozawa T, Hashimoto T, Sakura N. The neuropeptide, head activator, in human placenta and serum from pregnant women. Acta Endocrinol (Copenh).- 1991;125(5):454-458.

181. Sand M, Gambichler T, Sand D, Skrygan M, Altmeyer P, Bechara FG. MicroRNAs and the skin: Tiny players in the body's largest organ. J Dermatol Sci.- 2009; 53(3):169–175.

182. Sastry BV, Tayeb OS, Barnwell SL, Janson VE, Owens LK. Peptides from human placenta: methionine enkephalin and substance P. Placenta Suppl.- 1981;3:327-337.

183. Sato M. Upregulation of Wnt/b catenin pathway induced by transforming growth factor –bi Hypertrophic Scars and Keloid. Acta Derm Venereol.- 2006; 86: 300–307.

184. Seifert U, Krüger E. Remodeling of the ubiquitin–proteasome system in response to interferons. Biochem Soc Trans.-2008.- 36: 879–884.

185. Seo TB, Han IS, Yoon JH, Seol IC, Kim YS, Jo HK, An JJ, Hong KE, Seo YB, Kim DH, Park SK, Yang DC, Namgung U. Growth-promoting activity of Hominis Placenta extract on regenerating sciatic nerve. Acta Pharmacol Sin.- 2006;27(1):50-58.

186. Shaffer J.Taylor S., Cook-Bolden F. Keloidal scars: a review with a critical look at theurapeutic options //J.Am.Acad. Dermatol.-2002.-Vol.46.-P.863-897.

187. Shapiro SD. Matrix metalloproteinase degradation of extracellular matrix: biological consequences. Curr Opin Cell Biol.-1998.- 10: 602–608.

188. Shidara Y. [Isolation and purification of placental coagulation inhibitor] Nippon Sanka Fujinka Gakkai Zasshi. -1984;36(12):2583-2592.

189. Shumaker PR, Kwan JM, Landers JT, Uebelhoer NS. Functional improvements in traumatic scars and scar contractures using an ablative fractional laser protocol.//J Trauma Acute Care Surg.-2012-Vol.73 (2 Suppl 1)-P.116-21.Qu L, Liu

190. Slavin JW. Trichloroacetic acid peels. Aesthetic Surg J 2004; 24:469-70. Orentreich DS, Orentreich N. Subcutaneous incisionless (subcision) surgery for the correction of depressed scars and wrinkles. Dermatol Surg.- 1995; 21:543-9.

191. Smulevich A.B., Dorozhenok I.Yu., Romanov D.V., Lvov A.N. Psychopathology of mental disorders in the dermatology clinic: the model of mental pathology, limited space of the skin (Psikhopatologiya psikhicheskikh rasstroystv v dermatologicheskoy klinike (model' psikhicheskoy patologii, ogranichennoy

prostranstvom kozhnogo pokrova). Psikhicheskie rasstroystva v obschey meditsine.- 2012; 1: 4-14.

192. Spenser J.M., Harmon Ch. B. Microdermabrasion and dermabrasion. In: Robinson J.K.Sengelmann R.D., Hanke C.W., Siegel D.M., eds. Surgery of the skin. Procedual dermatology. Philadelphia: Elsevier Mosby.- 2005.-P.589-599.

193. Steed DL, Donohoe D, Webster MW, Lindsley L. Effect of extensive debridement and treatment on the healing of diabetic foot ulcers. J Am Coll Surg. – 1996.-183: 61–64.

194. Sullivan T, Smith J, Kermode J, McIver E, Courtemanche DJ. Rating the burn scar. J Burn Care Rehabil.- 1990;11(3): 256–260.

195. Sur TK, Biswas TK, Ali L, Mukherjee B. Anti-inflammatory and anti-platelet aggregation activity of human placental extract. Acta Pharmacol Sin.- 2003;24(2):187-192.

196. Suzuki M, Nelson AD, Eickstaedt JB, Wallace K, Wright LS, Svendsen CN. Glutamate enhances proliferation and neurogenesis in human neural progenitor cell cultures derived from the fetal cortex.Eur J Neurosci. -2006 Aug;24(3):645-53.

197. Tanzi EL., Alster TS. Comparison of a 1450 nm diode laser and a 1320 nm Nd:YAG Laser in the treatment of atrophic facial scars: a prospective and histological study. Dermatol Surg.- 2004; 30: 152–157.

198. Tanzi EL., Alster TS. Treatment of atrophic facial acne scars with dual-mode Er YAG laser. Dermatol Surg.- 2002; 28: 551–555.

199. Tielsch R. Treatment of skin defects with a natural placental extract. Wien Med Wochenschr. -1961; 111:408-410.

200. Togashi S, Takahashi N, Iwama M, Watanabe S, Tamagawa K, Fukui T. Antioxidative collagen-derived peptides in human-placenta extract. Placenta.- 2002;23(6):497-502.

201. Torshin I. Yu. Bioinformatics in the post-genomic era: sensing the change from molecular genetics to personalized medicine. Nova Biomedical Books, NY, USA, 2009, In «Bioinformatics in the Post-Genomic Era» series, ISBN: 978–1-60692–217–0.

202. Toti P, Ciarmela P, Florio P, Volpi N, Occhini R, Petraglia F. Human placenta and fetal membranes express nerve growth factor mRNA and protein. J Endocrinol Invest. -2006;29(4):337-341.

203. Trebula J. Therapy of multiple sclerosis with placental extracts. Bratisl Lek Listy.- 1952;32(5-6):313-323.

204. Trelles MA, Mordon S, Velez M, Urdiales F, Levy JL. Results of fractional ablative facial skin resurfacing with erbium:yttrium-aluminium-garnet laser 1 week and 2 months after one single treatment in 30 patients. Lasers Med Sci.- 2009; 24:186-94.

205. Tremblay JF, Moy RL. Treatment of post-auricular skin using a novel plasma resurfacing system: an in vivo clinical and histologic study. Lasers Surg Med Suppl.- 2004; 16:1–90.

206. Trengove NJ, Stacey MC, Macauley S, Bennett N, Gibson J, et al. Analysis of the acute and chronic wound environments: The role of proteases and their inhibitors. Wound Repair Regen.-1999.- 7: 442–452.

207. Ulrich D, Ulrich F, Unglaub F, Piatkowski A, Pallua N. Matrix metalloproteinases and tissue inhibitors of metalloproteinases in patients with different types of scars and keloids. J Plast Reconstr Aesthet Surg. 2010; 63(6):1015–1021.

208. Vecchi V, Faldella G, Paolucci G. Use of a human placental extract. Human placental S fraction or HRPS fraction in therapy of children with asthmatic bronchitis] Minerva Pediatr.- 1977;29(20):1323-1330.

209. Verma KK. Carbon dioxide laser for the treatment of keloids. Indian. J Dermatol.- 2002;47:91–3.

210. Viera MH, Amini S, Valins W, Berman B. Innovative therapies in the treatment of keloids and hypertrophic scars. J Clin Aesthet Dermato.l 2010;3(5):20–26.

211. Waibel J, Beer K. Ablative fractional laser resurfacing for the treatment of a third-degree burn. J Drugs Dermatol.- 2009;8(3):294–297.

212. Waibel J, Wulkan AJ, Lupo M, Beer K, Anderson RR. Treatment of burn scars with the 1,550 nm nonablative fractional Erbium Laser.//Lasers Surg Med.-2012-44(6):441-6.

213. Walia S, Alster T. Prolonged clinical and histological effects from CO2 laser resurfacing of atrophic acne scarring. Dermatol Surg-. 1999; 25: 926–930.

214. Wang HB, Fang Y, Yu WR. Advancement in the research of fractional carbon dioxide laser in treating burn scars.//Zhonghua Shao Shang Za Zhi.-2012-Vol.28(6)-P.465-7.

215. Wanitphakdeedecha R, Manuskiatti W, Siriphukpong S, Chen TW. Treatment of punched out atrophic and rolling acne scars in skin phototypes III, IV and V with variable square pulse erbium: Yttrium – aluminium garnet laser resurfacing. Dermatol Surg.- 2009; 35: –1383.

216. Weiss TE, Chapas A, Brightman L, et al Successful treatment of atrophic postoperative and traumatic scarring with carbon dioxide ablative fractional resurfacing. Arch Dermatol.- 2010; 146: 133–140.

217. Witte MB, Barubul A. Role of nitric oxide in wound repair. Am J Surg.-200.-183: 406–412.

218. Woelk T, Sigismund S, Penengo L, Polo S. The ubiquitination code: a signaling problem. Cell Div.-2007.- 2: 2–12.

219. Wullaert A, Heyninck K, Janssens S, Beyaert R Ubiquitin: tool and target for intracellular NF-κB inhibitors. Trends Immunol.-2006.- 27: 533–540.

220. Zhang D, Samani A, Brodt P. The role of the IGF-I receptor in the regulation of matrix metalloproteinases, tumor invasion and metastasis. Horm Meta Res. -2003.- 35: 802–808.

221. Zhou L, He C, Grossman PH, Moy RL, Mi QS, Ozog D. Clinical and molecular effects on mature burn scars after treatment with a fractional CO(2) laser.//Lasers Surg Med.-2012-Vol.44(7)-P.517-24.

222. Berman B., Bieley H.C. Adjunct therapies of surgical management of keloids // Dermatol. Surg.-1996- Vol.22.-P.126-130.

223. Berman B., Bieley H.C. Keloids//Amer. Acad.Dermatol.-1995.-Vol.33, №1.-P.117-123.